ISSN : 1302-4817

ONDOKUZ MAYIS ÜNİVERSİTESİ
DİŞ HEKİMLİĞİ FAKÜLTESİ DERGİSİ

Journal of Ondokuz Mayis University Faculty of Dentistry

CİLT / Vol : 6 SAYI / Number : 2

MAYIS - AĞUSTOS 2005

NDOKUZ MAYIS ÜNİVERSİTESİ DİŞHEKİMLİĞİ FAKÜLTESİ DERGİSİ

Journal of Ondokuz Mayis University Faculty of Dentistry

6 Sayı 2 Mayıs–Ağustos 2005 *Volume 6 Number 2 May–August 2005*

NDEKİLER/ *Contents*

SAYFA/ Page

ISSN: 1302-4817

ONDOKUZ MAYIS ÜNİVERSİTESİ

DİŞ HEKİMLİĞİ FAKÜLTESİ DERGİSİ

Journal of Ondokuz Mayis University
Faculty of Dentistry

CİLT / Vol: 6

SAYI / Number: 2

MAYIS - AĞUSTOS 2005

May - August 2005

GRAFİK TASARIM	BASKI
akay DİZGİ & GRAFİK	ZAFER OFSET
Tel. 0362. 236 58 35 Samsun	Tel. 0362. 431 24 67 Samsun

ONDOKUZ MAYIS ÜNİVERSİTESİ DİŞ HEKİMLİĞİ FAKÜLTESİ DERGİSİ

Journal of Ondokuz Mayis University Faculty of Dentistry

CİLT : 6
SAYI : 2
2005

Ondokuz Mayıs Üniversitesi Diş Hekimliği Fakültesinin bilimsel yayın organıdır
The official organ of Ondokuz Mayis University Faculty of Dentistry

Yılda üç kez yayınlanır
Published three times a year.

SAHİBİ/ Owner
REKTÖR
Prof. Dr. Ferit BERNAY

SORUMLU YAZI İŞLERİ MÜDÜRÜ/
Director of Publications
DEKAN
Prof. Dr. Hülya KÖPRÜLÜ

İLETİŞİM ADRESİ/ Correspondence

Ondokuz Mayıs Üniversitesi Diş Hekimliği
Fakültesi Dergi Sekreterliği,
55139, Kurupelit, Samsun
Editör Tel: 0362 457 60 30
Tel.: 0362 312 19 19 – 3049
Fax: 0362 457 60 32
dis_dergi@omu.edu.tr

Yerel süreli yayındır

ISSN: 1302-4817

ONDOKUZ MAYIS ÜNİVERSİTESİ DİŞ HEKİMLİĞİ FAKÜLTESİ DERGİSİ

Journal of Ondokuz Mayis University Faculty of Dentistry

Cilt 6 Sayı 2 Mayıs-Ağustos 2005 ***Volume 6 Number 2 May-August 2005***

İÇİNDEKİLER/ Contents

SAYFA/ Page

EDİTÖR'den

Etik

Değerli okuyucular,

Bu sayımızda sizlere Samsun Diş Hekimleri Odası'nın düzenlediği "II. Karadeniz Bahar Sempozyumu" için hazırladığım "Diş Hekimliği ve ETİK" konulu konferansımda yer verdiğim Etik tanımlamalarıyla ulaşmak istiyorum.

Etik; "iyi nedir?" ya da "ne yapmalıyız?" gibi soruları kendisine ödev olarak koyan felsefe dalıdır.

(Akarsu, 1984)

Etik, doğru veya yanlış davranışın teorisi, ahlak onun pratiğidir.

Etik, bir kişinin belli bir durumda ifade etmek istediği değerler ile ilgili iken, ahlak bunu yaşama geçirme biçimi olarak kabul görmektedir.

(Billington, 1997)

Bireysel anlamda etik, insanın bütün hareket ve faaliyetlerinin temelini, yani onun tartışmalarında, konuşmalarında, tavır takınmasında, bir şeyi savunması ya da reddetmesinde, bir şeyi sevmesinde veya nefret etmesinde, bir şeyi beğenmesinde veya beğenmemesinde, bir şeye saygı göstermesinde veya göstermemesinde v.b davranışlarının, hareket ve eylemlerinin tümü "kıymet" olarak adlandırılan değerlerle belirlenmektedir.

(Mengüşoğlu, 1995)

Bireysel etik; "kişinin davranışlarını temellendiren kıymet hükümleri hakkında sahip olduğu bilinçtir."

(Göktürk-Kılınç, 2004)

İnsan olmanın değerinin bilgisine sahip olan ve her eylem ve tutumunda bunu hesaba katan kişinin dürüst, saygılı, eşitçi dolayısıyla "özgür" olmak gibi özellikleri etik kişilik değerleridir.

(Kuçuradi, 1996)

Etik, çeşitli ahlaklardan bağımsız olarak kişilerin eylemlerine ilişkin felsefi bilgisidir. Etiğin ana konusu eylem ve bu eylemle ilgili tüm unsurlardır.

(Tepe, 1992)

Etik, kim olduğumuzu bulma, bilme, sınama, bulabilme, sınayabilme süreci ve bu eylemlerden sonra belli kimi değerlere sahip olabilme işidir. Yani AKLINI AKILLICA KULLANABİLME AYRICALIĞIDIR.

Belli değerlere sahip olmak, risklerine katlanabilmek, tüm çıkarcı çeldiricilere karşın bu risklere girebilmek etik olarak adlandırılan davranış tarzıdır.

(Erinç, 2004)

Diş hekimleri olarak sahip olmamız gereken; özgürlüğe saygı, adalet ve yarar sağlama-zarar vermeme ilkeleri bize yaşam boyu sürecek bir çabanın sorumluluğunu yüklemiştir.

Diş hekimliği bilimindeki ilerlemeler, teknoloji ve materyallerdeki yenilikler ve gelişmeler diş hekimliği etiğinin son yıllarda daha da önem kazanmasına neden olmuştur. Tanı ve tedavilerdeki ilerlemeler etik cevaplar gerektirmektedir.

Ayrıca akademik yükseltmelerde yayınların bilimsel başarının ölçütü olarak daha fazla önem kazanması en kısa yoldan yeni bilimsel veri ve sonuçlara ulaşma çabasını yaratmıştır. Öğretim elemanları arasındaki yarışın ve araştırma sayısının artması günümüzdeki etik sorunların da artmasına neden olmuştur.

Hekim ve Bilim insanı sorumluluğu ile etik değerlere uyma, yargılama ve düzeltmede başarılı olabilmemiz dileklerimle esen kalınız.

Editör

ARAŞTIRMA

Kök Kanal Temizliğine Farklı Preparasyon Tekniklerinin Etkisi: Scanning Elektron Mikroskobu Çalışması

Effect of Different Preparation Techniques in the Cleaning of Root Canals: A Scanning Electron Microscopic Study

Kürşat ER*, Kerem Engin AKPINAR*, Timur ESENER*

ÖZET

Amaç: *Bu çalışmanın amacı farklı preparasyon teknikleri ile yapılan kanal preparasyonu sonrası oluşan debris ve smear tabakasının değerlendirilmesidir.*

Gereç ve Yöntem: *Bu çalışma için 35 adet tek köklü mandibular premolar dişler seçildi. Standart kök boyutları elde edebilmek için dişlerin kronları uzaklaştırıldı. Gruplar kullanılan preparasyon tekniklerine göre belirlendi. Bu gruplar; Grup 1. ProTaper, Grup 2. Quantec LX, Grup 3. ProFile .04 & .06, Grup 4. ProFile GT ve Grup 5. Step-back tekniği. Tüm gruplara %2.5'lik sodyum hipoklorit (NaOCl) solüsyonu ile irrigasyon yapıldı. Kökler longitudinal olarak ikiye ayrılarak scanning elektron mikroskobunda (SEM) incelenmek üzere hazırlandı. Debris ve smear varlığının incelenmesinde, kökün koronal, orta ve apikal bölgelerinden x200 ve x1000 büyütmelerle alınan fotoğraflar kullanıldı. Fotoğrafların değerlendirilmesinde 5'li skorlama yöntemi kullanıldı. Daha sonra, elde edilen veriler istatistiksel olarak incelendi.*

Bulgular: *Kullanılan tüm preparasyon tekniklerinde debris ve smear tabakası oluşmuştur. Gruplara ait koronal, orta ve apikal üçlü bölgelerinde oluşan debris ve smear tabakası skor değerleri karşılaştırıldığında, farklılık istatistiksel olarak önemsiz bulunmuştur ($p>0.05$). Tüm gruplara ait ortalama koronal, orta ve apikal üçlü bölge skorları karşılaştırıldığında farklılık önemli bulunmuştur ($p<0.05$). Koronal ile orta üçlü bölgeleri arasındaki farklılık önemsiz bulunurken, koronal ile apikal üçlü bölgeleri arasındaki farklılık ve orta ile apikal üçlü bölgeleri arasındaki farklılık önemli bulunmuştur ($p<0.05$).*

Sonuç: *Tüm preparasyon tekniklerinde yeterli kök kanal temizliği elde edilemedi.*

Anahtar sözcükler: *Kök kanal preparasyonu, rotasyonel hareketli aletler, SEM, smear tabakası.*

Geliş tarihi : 14.02.2005
Kabul tarihi : 21.03.2005

ABSTRACT

Aim: *The aim of the present study was to assess debris and smear layer remaining following canal preparation with different root canal preparation techniques.*

Material and Methods: *Thirty five single-rooted mandibular premolars were selected for this study. In order to maintain standard root lengths the crowns of the teeth were removed. Groups were identified by the chosen preparation techniques. Such as: Group 1. ProTaper, Group 2. Quantec LX, Group 3. ProFile .04 & .06, Group 4. ProFile GT and Group 5. Step-back technique with stainless steel files. All groups were irrigated using 2.5% sodium hypochlorite (NaOCl) solution. The roots were dissected longitudinally in order to analyse with scanning electronic microscope (SEM). While examining debris and smear, photographs with x200 and x1000 from coronal, middle and apical parts of root were used. Photographs were evaluated with a 5-score index for each. All data were then analysed statistically.*

Results: *Debris and smear layer were formed with all techniques. Differences of the debris and smear layer scores for each group, which formed coronal, middle and apical third of the root were not statistically significant ($p>0.05$). Differences between all groups for the mean scores of coronal, middle and apical third were statistically significant ($p<0.05$). Differences between coronal and middle third were not significant, however the differences between coronal-apical and middle-apical third were significant ($p<0.05$).*

Conclusion: *Root canal cleanliness was not satisfactory for all preparation systems.*

Key words: *Root canal preparation, rotary instruments, SEM, smear layer.*

Received date : 14.02.2005
Accepted date : 21.03.2005

* *Cumhuriyet Üniversitesi, Diş Hekimliği Fakültesi, Endodonti Bilim Dalı, Sivas*

Giriş

Günümüzde kök kanal tedavisinin en önemli hedefi, anatomik zorlukların varlığında bile, kompleks yapıdaki kök kanal sisteminin mümkün olduğunca orijinal şeklinden sapmadan temizlenip şekillendirilmesi ve biyouyumlu materyaller ile sızdırmaz bir şekilde doldurulmasıdır[1].

Kök kanal preparasyonu sonrasında, kanal yüzeyinde şekillenen artıklar, debris ve smear tabakası oluşturmaktadır. Debris tabakası kanal duvarına gevşek olarak tutunan, büyük partiküllerden oluşan, dentin parçaları ve pulpa artıklarından oluşmaktadır. Smear tabakasına göre kanaldan uzaklaştırılması daha kolaydır. Smear tabakası ise, esas olarak kalsifiye dokunun inorganik materyallerinden oluşmakla beraber organik materyalleri de içermektedir. İnorganik materyaller, parçalanmış dentin talaşlarından ve bazı spesifik olmayan kesici alet partikülleri gibi artıklardan oluşmaktadır. Organik materyaller ise, canlı veya nekrotik pulpa dokusu artıkları, odontoblast artıkları, mikroorganizmalar ve kan hücrelerinden oluşmaktadır[2–6]. Kök kanallarından uzaklaştırılmaları oldukça zordur. Bu tabaka gözle ve ışık mikroskobu ile tanımlanamamıştır. Ancak, scanning elektron mikroskobu ile yapılan incelemelerde gözlemlenebilmiştir[4,7].

Smear tabakasının varlığı, kök kanal tedavisinde kullanılan irrigasyon solüsyonlarının ve kanal içine konulan ilaçların dentin tübüllerine geçişlerini engellemekte, kanal dolgu maddelerinin kök kanal duvarına adaptasyonunu azaltarak apikal sızıntıya neden olabilmekte, bakteri ve ürünlerini barındırabilmekte veya dentin tübüllerindeki bakterilerin üzerini örtebilmekte ve tabakanın yapısındaki organik, nekrotik veya bakteriyel artıklar endodontik tedavi prognozunu kötü yönde etkileyebilmektedir[1,8]. Bu nedenlerden dolayı, debris ve smear tabakasının kaldırılmasının daha yararlı olacağı görüşü ön plana çıkmaktadır.

Günümüzde kanal içindeki debris ve smear tabakası miktarının kullanılan kanal aletlerinin dizaynı ve irrigasyon solüsyonlarının tipi ile de ilgili olduğu kesinleşmiştir. Üretilen aletlerde kanalı temizleme etkinliği de dikkate alınmıştır. Bu sebepten dolayı üretilen aletlerin ve kullanılan preparasyon yöntemlerinin debris ve smear tabakasını kaldırma etkinlikleri karşılaştırılarak en ideal sistemin hangisi olduğu saptanmaya çalışılmaktadır[1,3].

Bu çalışmada Tri Auto ZX ile birlikte kullanılabilen ProTaper, ProFile .04 & .06, ProFile GT ve Quantec serisi rotasyonel hareketli preparasyon sistemleri ve geleneksel yöntemlerden step-back tekniği ile yapılan kök kanal preparasyonu sonrası kanallarda oluşan debris ve smear tabakasının nitelik ve miktarının SEM ile incelenerek karşılaştırılması amaçlandı.

Gereç ve Yöntem

Dişlerin Seçimi ve Hazırlanması

Bu çalışmada 35 adet yeni çekilmiş tek kök ve kanallı mandibular premolar insan dişleri kullanıldı. Kanal yapısını ve sayısını belirleyebilmek için tüm dişlerin bukkal ve aproksimal doğrultularda dijital radyografileri (Schick Technologies Inc., NY, USA) alındı.

Çekim sonrası dişler %2.5'lik NaOCl solüsyonunda 15 dak. kadar bekletilerek kök yüzeyindeki organik artıklar uzaklaştırıldı. Bu işleme rağmen kök yüzeyinde kalan artık dokular bir periodontal küret yardımı ile uzaklaştırıldı. Daha sonra kronlar, standart kök uzunlukları (16 mm) elde edebilmek ve çalışma boyutunu rahat ayarlayabilmek için kole seviyesinden hızlı dönen steril bir elmas frezle ayrıldı. Hazırlanan örnekler kullanılana kadar +4 °C'de fizyolojik salin solüsyonunda saklandı.

Kanalların apikal üçlüsünde standart bir preparasyon yapabilmek ve elektronik olarak çalışma boyutunu belirleyebilmek için Şekil'deki gibi bir deney düzeneği hazırlandı. Bu düzenek Tri Auto ZX (J. Morita Co., Kyoto, Japan) cihazında bulunan apeks bulucunun *in vitro* şartlarda da çalışabilmesi için hazırlandı. 35 adet küçük cam şişenin kapakları üzerinde önceden açılmış küçük delikten dişin apikali kapak kapatıldığında şişenin içinde kalacak şekilde yerleştirildi. Diğer yandan 27 nolu bir enjektör iğnesinin plastik kısmı uzaklaştırıldıktan sonra, iğne kısmı parabol şeklinde kıvrılarak dişin yanından kapağa saplandı. Cam şişe ağzına kadar %0.9'luk sodyum klorür (NaCl) solüsyonu ile dolduruldu. Diş-iğne-kapak ünitesi şişeye yerleştirildi. Daha sonra, Tri Auto ZX mode düğmesi kullanılarak elektronik apeks bulucu aktif hale getirildi. Du-

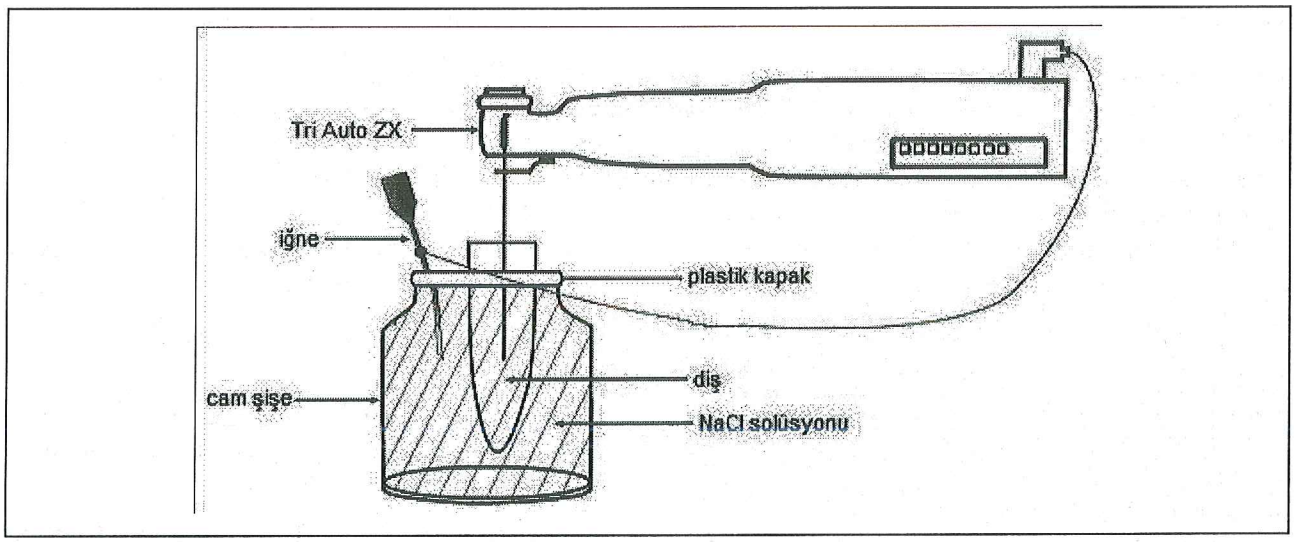

Şekil. Deney düzeneğinin görünümü.

dak klibsi iğneye tutturuldu. Deney düzeneğinde iğne elektrot olarak ve NaCl solüsyonu ise iletken bir ortam sağlamak için kullanıldı. Rotasyonel hareketli preparasyon sistemlerinin kullanıldığı gruplarda çalışma boyutunun belirlenmesi için 'automatic reverse function' mekanizması kullanıldı. Bu sayede işlem sırasında alet foramen apikaleye 0.5 mm yaklaştığında sesli olarak uyararak ve ters yönde dönerek aletin ilerlemesine engel olmaktadır. Paslanmaz çelik aletlerin kullanıldığı step-back grubunda ise, preparasyon işlemleri öncesinde 15 nolu bir K-tipi alet, alet taşıyıcıya bağlanarak ve alet cihazın üzerindeki 0.5 ikaz lambası yanana kadar kanal içerisinde ilerletilmek suretiyle elektronik olarak foramen apikaleden 0.5 mm kısa olarak çalışma boyutu belirlendi (electronic manual recording mode).

Kök Kanal Preparasyon Yöntemlerinin Uygulanışı

Dişler rastgele olarak uygulanacak kök kanal preparasyon yöntemlerine göre her biri 7 dişten oluşan 5 gruba ayrıldı;

Grup 1. ProTaper (Dentsply-Maillefer, Ballaigues, Switzerland)

Grup 2. Quantec LX (Analytic Endodontics, Glendora, USA)

Grup 3. ProFile .04 & .06 (Dentsply-Maillefer)

Grup 4. ProFile GT (Dentsply-Maillefer)

Grup 5. Step-back tekniği (Paslanmaz çelik aletler, Mani Inc., Muci Tochigi-ken, Japan)

Rotasyonel hareketli preparasyon sistemlerinin kullanıldığı deney gruplarında preparasyon işlemleri üretici firmaların talimatları doğrultusunda yapıldı. Bu grupların preparasyon işlemlerinde Tri Auto ZX 300 rpm hızda kullanıldı. Step-back tekniğinin kullanıldığı gruptaki kanallar 15-45 no'lu H-tipi paslanmaz çelik kanal aletleri kullanılarak genişletildi. Lastik stoperler çalışma boyutunda ayarlandıktan sonra sırasıyla 15, 20, 25 ve 30 nolu aletler çevresel eğeleme yapılarak kullanıldı. 35 nolu kanal aleti ile çalışma boyundan 1 mm kısa olarak çevresel eğeleme yapıldı, aletler kanalda rahatlıkla hareket etmeye başladığında bir üst numaraya geçildi. Aynı şekilde 40 ve 45 nolu kanal aletleri çalışma boyundan 2 ve 3 mm kısa olacak şekilde kullanıldı. Kanalda oluşabilecek basamakları kaldırmak amacıyla her aletten sonra rekapitülasyon işlemi yapıldı.

Tüm kanallar her kanal aleti arasında %2.5'lik NaOCl ile irrige edildi. Her grup için toplam 6 ml irrigasyon solüsyonu kullanıldı. Deney gruplarında kullanılan alet sayıları farklı olduğundan dolayı grup içi kanal aleti arasında kullanılacak solüsyon miktarı ayrı ayrı belirlendi. İrrigasyon işlemi 27 nolu iğne kanal içinde bir dirençle karşılaşana kadar ilerletildikten sonra 1 mm geri çekilerek yapıldı. Kanal duvarına temas etmemesine özen gösterildi.

SEM İncelemesi

Steril kağıt konlar (Sure-Endo, Seoul, Korea) ile kanallar kurulandı. Köklerin bukkal ve lingual yüzeylerine oluklar açılarak longitüdinal yönde ikiye ayrıldı. Daha sonra örnekler kurutularak kaplama cihazının (Polaron SC7620 Sputter Coater, Thermo VG Microtech, UK) içine konuldu. Cihaz bir süre vakumlandı. Yüksek potansiyel uygulanarak altın-palladyum plazması (gaz bulutu) oluşturuldu ve yine potansiyel farkı oluşturularak bu moleküller örneklerin üzerine hızla gönderilmek suretiyle altın-palladyumun homojen olarak yapışması sağlandı. Her bir örnek 200 A° kalınlığında altın-palladyum ile kaplandı. Bu işlemlerden sonra örnekler SEM'de incelenebilir hale geldi. Dişlerin debris ve smear tabakası incelemesi için kökün apikal, orta ve koronal kısımlardan oluşan üç seviyesinden SEM cihazından (LEO 1430, Zeiss, UK) fotoğrafları alındı.

Fotoğrafların incelenmesi iki araştırmacı (K.E, K.E.A) tarafından ayrı ayrı yapıldı. İnceleme sonuçları aşağıdaki skorlama yöntemlerine göre değerlendirildi;

Debris Skorları (Resim 1)

Skor 1. Kök kanal duvarı temiz, sadece birkaç küçük debris partikülleri var.

Skor 2. Birkaç küçük debris yığını var.

Skor 3. Kök kanal duvarının %50'den azını kaplayan bir çok debris yığınları var.

Skor 4. Kök kanal duvarının %50'den fazlası debrisle kaplanmış.

Skor 5. Kök kanal duvarlarının tamamı veya tamamına yakını debrisle kaplanmış.

Smear Tabakası Skorları (Resim 2)

Skor 1. Smear tabakası yok. Dentin tübülleri açık.

Skor 2. Az miktarda smear tabakası var. Bazı dentin tübülleri açık.

Skor 3. Kök kanal duvarı homojen smear tabakası ile kaplanmış. Sadece birkaç dentin tübülü açık.

Skor 4. Kök kanal duvarı homojen smear tabakası ile tamamen kaplanmış. Hiçbir dentin tübülü açık değil.

Skor 5. Kök kanal duvarı homojen olmayan smear tabakası ile tamamen kaplanmış.

Debris skorlarının değerlendirilmesi x200 büyütme ile smear tabakası skorlarının değerlendirilmesi ise, x1000 büyütme ile alınan SEM fotoğraflarından yapıldı.

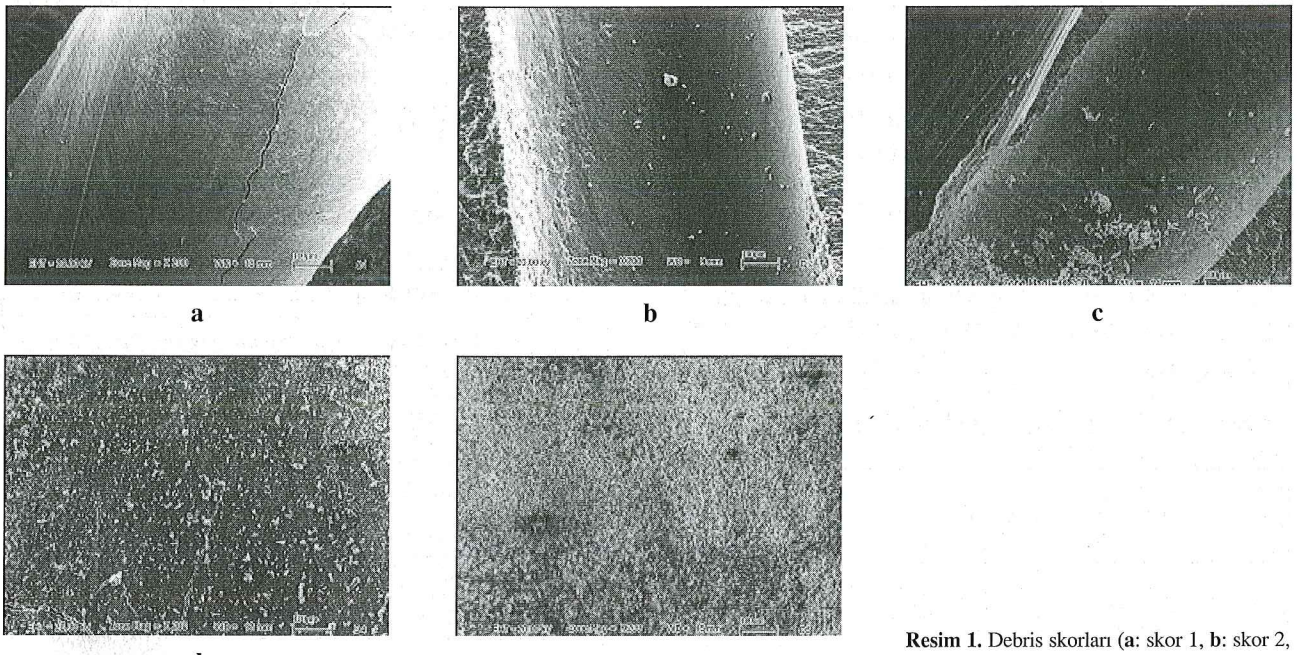

Resim 1. Debris skorları (**a**: skor 1, **b**: skor 2, **c**: skor 3, **d**: skor 4, **e**: skor 5).

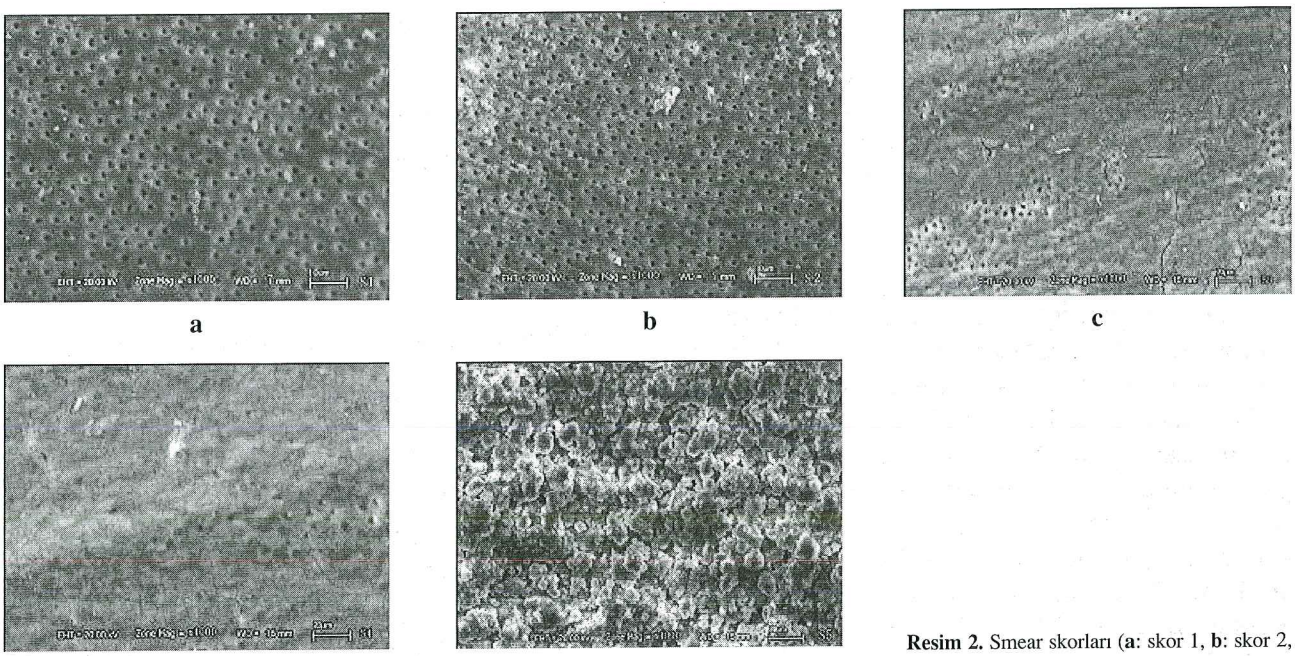

Resim 2. Smear skorları (**a**: skor 1, **b**: skor 2, **c**: skor 3, **d**: skor 4, **e**: skor 5).

İstatistiksel Analiz

Çalışmada elde edilen tüm veriler SPSS (Version 10.0, SPSS Inc., Chicago, IL, USA) programına yüklenerek Kruskall Wallis testi, Wilcoxon testi, Varyans Analizi ve Tukey testi kullanılarak değerlendirildi.

Bulgular

Kullanılan tüm preparasyon tekniklerinde debris ve smear tabakası oluşmuştur. Gruplara ait koronal, orta ve apikal üçlü bölgelerinde oluşan debris tabakasının skor değerleri karşılaştırıldığında farklılık istatistiksel olarak önemsiz bulunmuştur (p>0,05) (Tablo I).

Tablo I. Debris tabakası ortalama skor değerleri.

Grup	Koronal Ortalama±Sh	Orta Ortalama±Sh	Apikal Ortalama±Sh
1	1.57±0.29	1.85±0.34	2.85±0.26
2	1.42±0.20	1.85±0.34	2.85±0.14
3	1.71±0.42	2.57±0.36	3.00±0.21
4	1.57±0.29	2.42±0.20	3.14±0.26
5	2.28±0.28	2.42±0.20	3.42±0.42
	KW=5.06 p>0.05 P=0.281	KW=4.45 p>0.05 P=0.349	KW=2.46 p>0.05 P=0.651

Sh: Standart hata

Gruplara ait koronal, orta ve apikal üçlü bölgelerinde oluşan smear tabakası skor değerleri karşılaştırıldığında farklılık istatistiksel olarak önemsiz bulunmuştur (p>0,05) (Tablo II). Debris ve smear tabakası sonuçları istatistiksel olarak önemsiz de olsa, en yüksek skorlar step-back tekniğinde meydana gelmiştir.

Tüm gruplara ait koronal, orta ve apikal üçlü bölgeleri debris ve smear tabakası skorları ortalamaları incelendiğinde; debris ve smear tabakası için de tüm gruplara ait koronal, orta ve apikal üçlü bölgeleri skorları karşılaştırıldığında farklılık önemli bulunmuştur (p<0,05). Koronal ile orta üçlü bölgeleri

Tablo II. Smear tabakası ortalama skor değerleri.

Grup	Koronal Ortalama±Sh	Orta Ortalama±Sh	Apikal Ortalama±Sh
1	2.42±0.20	2.85±0.14	3.57±0.29
2	2.28±0.18	2.71±0.28	3.28±0.18
3	2.71±0.35	3.14±0.14	3.71±0.18
4	2.14±0.26	2.71±0.35	3.71±0.35
5	2.71±0.18	3.28±0.35	4.00±0.30
	KW=3.75 p>0.05 P=0.441	KW=3.52 p>0.05 P=0.474	KW=4.00 p>0.05 P=0.406

Sh: Standart hata

arasındaki farklılık önemsiz bulunurken, koronal ile apikal üçlü bölgeleri arasındaki farklılık ve orta ile apikal üçlü bölgeleri arasındaki farklılık önemli bulunmuştur ($p<0,05$) (Tablo III).

Tablo III. Tüm gruplara ait koronal, orta ve apikal bölge smear ve debris skorları.

Grup/Bölge	Smear Tabakası Ortalama±Sh	Debris Tabakası Ortalama±Sh
Koronal	2.45±0.11	1.71±0.13
Orta	2.94±0.12	2.22±0.13
Apikal	3.65±0.12	3.05±0.12

Sh: Standart hata

Tartışma

Bugüne kadar yapılan çalışmalarda[9-25] kök kanal preparasyonunda kullanılan tekniklerden hangisinin kanal temizliğinde daha etkin olduğu araştırılmıştır. Kanal aletlerinin kanal temizliğindeki etkinliği sayesinde debrisler dışarı çıkartılarak preparasyon işlemleri kolaylaştırılmaktadır. Ayrıca, debris artıklarının kanal içerisinde birikmesi önlenerek, alet yorgunluğu ve kırılmaları en aza indirilmektedir. İşlem süresi daha da kısalmaktadır. Rekapütilasyon sayısı azalmakta bazen gerek de kalmamaktadır. Kanal dolgusu öncesi daha temiz bir kanal elde edildiği için kanal duvarı ile dolgu materyalleri arasında daha iyi bir adaptasyon sağlanmaktadır. Bu nedenlerden dolayı, üretilen aletlerin ve kullanılan preparasyon tekniklerinin debris ve smear tabakasını kaldırma etkinlikleri karşılaştırılarak en ideal sistemin hangisi olduğu saptanmaya çalışılmıştır.

Debris ve smear tabakasının gözlenmesinde ve değerlendirilmesinde elektron mikroskobu oldukça kullanışlı bir yöntemdir. Preparasyon sonrası kanal duvarında oluşan değişiklikler nesnel olarak değil, nitel olarak değerlendirilebilmektedir. Yapılan çalışmalarda[12,17,18,20,23] x15-x5000 arasında değişik büyütmeler kullanılmıştır. Düşük büyütmelerde büyük pulpa ve dentin parçaları gözlemlenirken, yüksek büyütmelerde ise, smear tabakası ve dentin tübülleri rahatlıkla gözlenebilmektedir. Çok düşük büyütmelerin (x15 veya x50) kullanılması kanal yüzeyindeki çok geniş bir alanın gözlenmesine izin verir. Ancak, yüzey detayları hassas bir şekilde incelenemez. Büyük debris parçaları rahatlıkla gözlenirken, smear tabakası ve tübül açıklıklarının gözlenmesi oldukça zordur. Yüksek büyütmelerde (x2000 veya x5000) ise, çok yakından gözlem imkanı doğmasına rağmen, incelenen alan çok daralmaktadır. Bu nedenlerden dolayı, çalışmamızda SEM incelemesinden optimum faydayı sağlayabilmek için, debris tabakasının x200 büyütme ve smear tabakasının x1000 büyütme ile alınan fotoğrafları kullanıldı.

Suffridge ve ark.[21] ProFile GT ve .04 sistemini kullandıkları çalışmada, tork kontrollü ve tork kontrolsüz olarak yapılan preparasyonlar arasında kök kanal temizliği açısından fark olmadığını bildirmiş olmalarına rağmen, bu çalışmada standart şartlarda preparasyon yapmak için Tri Auto ZX tork kontrollü olarak kullanıldı.

Lim ve ark.[9] geleneksel, sonik ve ultrasonik tekniklerle yapılan kök kanal preparasyonlarını histolojik olarak karşılaştırmışlar ve her üç tekniğin de çok temiz bir kanal elde etmeyi sağlayamadığını ancak sonik tekniğin hem ultrasonik hem de geleneksel tekniklerden daha başarılı olduğunu bulmuşlardır. Buna karşın, Walker ve Rio[11] geleneksel, sonik ve ultrasonik preparasyonların, eğri kanallarda özellikle debris yönünden farkları olmadığını bildirmişlerdir. Bizim yapmış olduğumuz çalışmada da, kullanılan tüm preparasyon tekniklerinde debris ve smear tabakası oluşmuştur. Tamamen temiz bir kanal elde edilememiştir. Gruplara ait koronal, orta ve apikal üçlü bölgelerinde oluşan debris ve smear tabakası skor değerleri karşılaştırıldığında, farklılık istatistiksel olarak önemsiz bulunmuştur. Sonuçlar istatistiksel olarak önemsiz olsa da, en yüksek skorlar step-back grubunda meydana gelmiştir. Bunun sebebinin kullanılan aletlerin dizaynına ve hareket şekline bağlı olduğunu düşünmekteyiz. Rotasyonel hareketli preparasyon sistemleri ile nispeten daha temiz kanalların elde edilmesinde, kullanılan aletlerin farklı koniklik ve bıçak açısına sahip olmalarının ve rotasyon (dönme) hareketi ile kullanılmalarının etkili olduğu kanaatindeyiz.

Gambarini ve Laszkiewicz[20] yapmış oldukları elektron mikroskobu çalışmasında, ProFile GT kullanılarak yapılan kök kanal preparasyonu sonrası oluşan debris ve smear tabakası miktarını değerlendirmişlerdir. Çalışmalarında irrigasyon solüsyo-

nu olarak NaOCl ve EDTAC kullanmışlardır. Sonuç olarak, ProFile GT sistemi kanallardan debrisi çıkartma açısından etkili bulunmuştur. Ancak, kanal duvarlarında, özellikle apikal bölgede yapılan irrigasyona rağmen smear tabakası gözlenmiştir.

Jeon ve ark.[22] farklı bıçak şekillerine sahip üç rotasyonel hareketli preparasyon sistemlerini (Hero 642-ProFile .04 & .06- motorla kullanılabilen paslanmaz çelik aletler) kökün apikal üçlüsü bölgesinde preparasyon sonrası oluşan smear tabakası miktarını karşılaştırdıkları çalışmalarında, kullanılan tüm sistemlerde smear tabakası oluştuğunu, ancak, en az miktarda smear tabakası Hero 642 sisteminde oluştuğunu bildirmişlerdir.

Paqué ve ark.[25] RaCe ve ProTaper'ın kanalları tamamen temizleyemediğini, koronal ve orta üçlü seviyelerinde bir farklılık olmadığını ancak apikal üçlü bölgesinde RaCe'nin daha iyi olduğunu bildirmişlerdir.

Mayer ve ark.[18] irrigasyon solüsyonu olarak NaOCl ve EDTA, irrigasyon yöntemi olarak klasik enjektör ile ultrasonik sistemi kullandıkları çalışmalarında ProFile .04 ve Lightspeed preparasyon sistemleri ile kök kanal preparasyonu yaparak, işlem sonrası oluşan debris ve smear tabakası miktarını değerlendirmişlerdir. Tüm gruplarda apikal üçlü seviyesinde oluşan debris ve smear tabakası miktarı koronal üçlü seviyesine göre önemli derecede yüksek bulunmuştur. Bu çalışmada da tüm gruplarda apikal üçlü seviyesinde oluşan debris ve smear tabakası miktarı, koronal üçlü seviyesinde oluşandan daha yüksek bulundu. Bunun sebeplerinin, koronal bölgede yapılan işlemlerin görsel olarak daha kontrol edilebilir olmasına, oluşan debrislerin koronal yoldan daha kolay bir şekilde dışarı taşınabilmesine ve bu bölgede yapılan irrigasyonun daha etkili olmasına bağlı olduğunu düşünmekteyiz. Ayrıca, debrisin apikale itilmesi ve kanal aletlerinin kanal duvarına apikalde daha fazla temas etmesi nedeniyle de apikal üçlüde debris ve smear değerlerinin daha yüksek olduğu kanaatindeyiz.

Bertrand ve ark.[12] debris ve smear tabakasını kaldırma etkinliği açısından step-back tekniği ile Quantec preparasyon sistemini karşılaştırmışlar ve sonuç olarak Quantec sisteminde step-back tekniğine göre daha temiz bir kanal duvarı elde edildiğini bildirmişlerdir.

Peters ve Barbakow[13] irrigasyon solüsyonları ile preparasyon tekniklerinin debris ve smear tabakasına etkilerini araştırdıkları çalışmalarında, Lightspeed sisteminin ProFile sistemine göre debris ve smear tabakasını kaldırma açısından, daha etkili olduğunu göstermişlerdir. Ayrıca, EDTA-NaOCl solüsyonu ile yapılan irrigasyonu, normal suyla yapılan irrigasyona göre daha etkili bulmuşlardır.

Schäfer ve Zapke[14] kök kanallarını hem geleneksel hem de ProFile ve Kavo-Endo Flash sistemleri ile prepare ederek, temizleme etkinliklerini SEM ile inceledikleri çalışmada, kullanılan tekniklerin temizleme etkinliklerinin birbirine eş değer olduğunu, ancak ProFile sisteminin özellikle eğri kanallarda daha başarılı sonuçlar verdiğini bildirmişlerdir. Buna karşın, Ahlquist ve ark.[17] elle kullanılan S-file kanal aletlerinin ProFile sistemine göre kanal temizliğinde daha etkin olduğunu bildirmişlerdir.

Yukarıda bahsedilen çalışmalardan da anlaşıldığı üzere, hangi preparasyon tekniği kullanılırsa kullanılsın hem organik hem inorganik bileşen içeren smear tabakasının kaldırılması, farklı irrigasyon solüsyonlarının kombine kullanımı ile mümkündür. Önemli olan temiz, düzgün ve orijinal forma uygun kanal genişletilmesi elde etmektir.

Sonuçlar

1. Tüm preparasyon tekniklerinde debris ve smear tabakası oluştuğu saptandı.
2. Kullanılan preparasyon yöntemlerinden hiçbirisi kanal temizliğinde istenilen seviyede etkili bulunmadı.
3. Kanalların apikal üçlü bölgesinin diğer bölgelere göre daha yoğun miktarda debris ve smear içerdiği saptandı.
4. Tri Auto ZX cihazı kullanım kolaylığı, üzerinde apeks belirleyici cihazın bulunması ve otomatik mekanizmalarının varlığı nedeni ile güvenli bir preparasyon için tavsiye edilebilir.

Teşekkür

Akdeniz Üniversitesi Tıp Fakültesi Histoloji ve Embriyoloji Anabilim Dalı Elektron Mikroskobisi Ünitesi'nden Uzm. Hakan Er'e çalışmamıza yapmış olduğu yardımlardan dolayı teşekkür ederiz.

Kaynaklar

1. Ruddle CJ. Cleaning and shaping the root canal system, In: Cohen S, Burns RC. Pathways of the Pulp. 8th ed., St. Louise: Mosby Inc., 2002. p. 231–91.
2. Brannström M. Smear layer: pathological and treatment considerations. Oper Dent Suppl. 1984; 3: 35–42.
3. Czonstkowsky M, Wilson EG, Holstein FA. The smear layer in endodontics. Dent Clin North Am. 1990; 34: 13–25.
4. McComb D, Smith DC. A preliminary scanning electronmicroscopic study of root canals after endodontic procedures. J Endod. 1975; 1: 238–42.
5. Şaklar F. Farklı irrigasyon solüsyonlarının smear tabakası üzerine etkilerinin *in vitro* ve *in vivo* olarak incelenmesi. Doktora Tezi. Ankara Üniversitesi Sağlık Bilimleri Enstitüsü, Ankara, 1990.
6. Şen BH, Wesselink PR, Türkün M. The smear layer: a phenomenon in root canal therapy. Int Endod J. 1995; 28:141–8.
7. Prati C, Selighini M, Ferrieri P, Mongiorgi R. Scanning electron microscopic evaluation of different endodontic procedures on dentin morphology of human teeth. J Endod. 1994; 20: 174–9.
8. Beer R, Baumann A, Kim S. Endodontology. Thieme, New York, 2000. p. 154–5.
9. Lim KC, McCabe JG, Johnson MR. SEM evaluation of sonic and ultrasonic devices for root canal preparation. Quint Int. 1987; 18: 793-7.
10. Bolanos OR, Sinai IH, Gonsky MR, Srinivasan R. A comparison of engine and air-driven instrumentation methods with hand instrumentation. J Endod. 1988; 14: 392- 6.
11. Walker TL, Rio CE. Histological evaluation of ultrasonic and sonic instrumentation of curved root canals. J Endod. 1989; 15: 49-59.
12. Bertrand MF, Pizzardini P, Muller M, Médioni E, Rocca JP. The removal of the smear layer using the Quantec system. A study using the scanning electron microscope. Int Endod J. 1999; 32: 217–24.
13. Peters OA, Barbakow F. Effects of irrigation on debris and smear layer on canal walls prepared by two rotary techniques: a scanning electron microscobic study. J Endod. 2000; 26: 6–10.
14. Schäfer E, Zapke K. A comparative scanning electron microscopic investigation of the efficacy of manual and automated instrumentation of root canals. J Endod. 2000; 26: 660–4.
15. Hülsmann M, Schade M, Schäfers F. A Comparative study of root canal preparation with Hero 642 and Quantec SC rotary Ni-Ti instruments. Int Endod J. 2001; 34: 538–46.
16. Aslan B. Profile .04 cihazı ile yapılan kök kanal preparasyonunun debris ve smear tabakası yönünden incelenmesi: SEM çalışması. AÜ Dişhek Fak Derg. 2001; 11: 1–6.
17. Ahlquist M, Henningsson O, Hultenby K, Ohlin J. The effectiveness of manual and rotary techniques in the cleaning of root canals: a scanning electron microscopy study. Int Endod J. 2001; 34: 533–7.
18. Mayer BE, Peters OA, Barbakow F. Effects of rotary instruments and ultrasonic irrigation on debris and smear layer scores: a scanning electron microscopic study. Int Endod J. 2002; 35: 582–9.
19. Versümer J, Hülsmann M, Schäfers F. A comparative study of root canal preparation using ProFile .04 and Lightspeed rotary Ni-Ti instruments. Int Endod J. 2002; 35: 37–46.
20. Gambarini G, Laszkiewicz J. A scanning electron microscopic study of debris and smear layer remaining following use of GT rotary instruments. Int Endod J. 2002; 35: 422–7.
21. Suffridge CB, Hartwell GR, Walker TL. Cleaning efficacy of nickel-titanium GT and 04 rotary files when used in a torque-controlled rotary handpiece. J Endod. 2003; 29: 346–8.
22. Jeon I, Spanberg LSW, Yoon T, Kazemi RB, Kum K. Smear layer production by 3 rotary reamers with different cutting blade designs in straight root canals: a scanning electron microscopic study. Oral Surg Oral Med Oral Pathol Oral Radiol Endod. 2003; 96: 601–7.
23. Prati C, Foschi F, Nucci C, Montebugnoli L, Marchionni S. Appearance of the root canal walls after preparation with NiTi rotary instruments: a comparative SEM investigation. Clin Oral Invest. 2004; 8: 102–10.
24. Foschi F, Nucci C, Montebugnoli L, Marchionni S, Breschi L, Malagnino VA, Prati C. SEM evaluation of canal wall dentine following use of Mtwo and ProTaper NiTi rotary instruments. Int Endod J. 2004; 37: 832–9.
25. Paqué F, Musch U, Hülsmann M. Comparison of root canal preparation using RaCe and ProTaper rotary Ni-Ti instruments. Int Endod J. 2005; 38: 8–16.

İletişim adresi:
Dr. Kürşat Er
Cumhuriyet Üniversitesi
Diş Hekimliği Fakültesi
Endodonti Bilim Dalı
58140 Kampüs, SİVAS

Tel.: 0346 219 10 10 - 2764
Fax: 0346 219 12 37
e-mail: kursater@cumhuriyet.edu.tr

Sürnumere Dişler: Klinik ve Radyografik Bir Çalışma#

Supernumerary Teeth: A Clinical and Radiographic Study

Mahmut SUMER*, Fatih HOŞGÖR*, A. Pınar SUMER**

ÖZET

Amaç: *Sürnumere diş, hem süt hem de daimi dentisyonda görülen diş sayısındaki artış olarak tanımlanabilir. Sürnumere dişler genelde rutin radyolojik inceleme veya klinik semptomlar sonucu belirlenir. Çalışmanın amacı 51 hastada gözlenen 59 sürnumere dişin lokalizasyon ve insidansının değerlendirilmesidir.*

Gereç ve Yöntem: *Bu çalışmada kliniğimize başvuran hastalardan sürnumere dişi olan 51 hasta (31 erkek, 20 kadın) klinik ve radyolojik olarak incelenerek, gözlenen 59 sürnumere dişin değerlendirilmesi yapılmıştır.*

Bulgular: *Sonuçlar erkeklerin kadınlara oranla daha fazla etkilendiğini göstermektedir. Hastaların %84'ünde bir adet, %16'sında ise ikişer adet sürnumere diş olduğu belirlenmiştir. En fazla görülen sürnumere dişin sürnumere keser, ikinci olarak da mesiodens olduğu gözlenmiştir.*

Sonuç: *Sürnumere dişler patolojik durumlara neden olabilirler, bu yüzden düzenli radyolojik incelemeler ile değerlendirmeleri gereklidir.*

Anahtar sözcük: *Sürnumere diş*

ABSTRACT

Aim: *Supernumerary tooth is a term describing an excess in tooth number that can occur in both primary and permanent dentition. Supernumerary teeth are detected either by routine radiographic examination or as a result of clinical symptoms. The aim of this study was to investigate the localization and prevalence of 59 supernumerary teeth in 51 patients.*

Material and Methods: *In this study 51 patients (31 male, 20 female) who had 59 supernumerary teeth were evaluated by use of clinical and radiological investigations.*

Results: *Results showed that males were affected more frequently than females. Eighty four percent of the patients had one supernumerary tooth, sixteen percent of the patients had two. The most frequently supernumerary tooth was supernumerary insisor and second was mesiodens.*

Conclusion: *Supernumerary teeth may cause pathological conditions; so careful follow-up with regular radiographic examination is advised.*

Key word: *Supernumerary tooth*

Giriş

Dental anomaliler, dişlerin sayı, şekil, erüpsiyon, ve morfolojik olarak normalden sapmasını göstermektedir. Daimi dentisyonda daha fazla olmakla beraber, hem süt hem de daimi dentisyonda görülen diş sayısındaki artış olarak tanımlanabilen sürnumere dişler, üst çene anterior bölgede mesiodens, molar dişler bölgesinde paramolar ve üçüncü molar dişlerin distalinde ise distomolar olarak isimlendirilirler[1]. Sürnumere dişlerin etyolojisi kesin olarak bilinmemekle beraber diş tomurcuğunun bölünmesi, dental laminanın hiperaktivitesi veya genetik faktörlerin etkili olabileceği düşünülmektedir[2,3]. Sürnumere dişler dental arkın herhangi bir yerinde gelişebilirler fakat en fazla üst çene anterior bölgede görülürler. Daimi dentisyonda görülme olasılıkları daha fazladır ve kadınlara oranla erkeklerde iki kat daha fazla izlenirler[4].

Pek çok sürme anomalisi erken teşhis ve zamanında yapılacak tedavi ile önlenebilir. Erken teşhis ise ortalama 6-8 yaş civarında yapılacak intraoral ve radyolojik muayeneye dayanır[5]. Bu çalışmada kliniğimize başvuran hastalardan sürnumere dişi olan 51 hasta klinik ve radyolojik olarak incelenerek, gözlenen 59 sürnumere dişin değerlendirilmesi yapılmıştır.

Geliş tarihi : 24.12.2004
Kabul tarihi : 30.03.2005

Received date : 24.12.2004
Accepted date : 30.03.2005

Türk Oral ve Maksillofasiyal Cerrahi Derneği 12. Uluslararası Bilimsel Kongresi, İstanbul, 2004, Poster olarak sunulmuştur.

* *Ondokuz Mayıs Üniversitesi, Diş Hekimliği Fakültesi, Ağız Diş Çene Hastalıkları ve Cerrahisi Anabilim Dalı, Samsun*

** *Ondokuz Mayıs Üniversitesi, Diş Hekimliği Fakültesi, Oral Diagnoz ve Radyoloji Anabilim Dalı, Samsun*

Gereç ve Yöntem

Kliniğimize başvuran ve sürnumere dişe sahip olan, yaşları 7-60 arasında değişen, yaş ortalamaları 18 olan 51 hasta değerlendirildi. Bu hastaların bir kısmı sürnumere dişlerinin çekimi için başvuran, bir kısmı ise rutin radyolojik incelemede sürnumere dişlerin tesadüfen ortaya çıktığı hastalardır. Hastaların klinik muayeneleri, periapikal ve/veya panoramik radyografik incelemeleri yapılarak, sürnumere diş sayıları ve bulundukları bölgeler yaş ve cinsiyetlerine göre kaydedilmiş ve elde edilen sonuçlar değerlendirilmiştir.

Bulgular

Yaş ortalaması 18 olan toplam 51 hastanın 31'i erkek (%60.8) ve 20'si kadındır (%39.2) (Tablo I). Erkeklerin yaş ortalaması 17.5, kadınların ise 18.5'dir. 51 hastada toplam 59 adet sürnumere diş belirlenmiştir. Hastaların 43'ünde bir adet sürnumere diş, sekiz hastada ise ikişer adet sürnumere diş tespit edilmiştir. Sürnumere dişlerden 15 tanesi mesiodens (%25.4), 24 tanesi sürnumere keser (%40.7), 11 tanesi sürnumere premolar (%18.6), 3 tanesi distomolar (%5.1) ve 6 tanesi paramolar (%10.2) diştir (Resim 1–5). Sürnumere dişlerden 20 tanesi (%33.9) sürmüş halde, 39 tanesi ise (%66.1) gömülü halde bulunmaktadır (Tablo II). Sürnumere dişlerden 10 tanesi alt çenede bulunmaktadır, diğer 49 sürnumere diş üst çenededir. Alt çenede bulunan sürnumere dişlerden biri hariç diğerlerinin gömülü olduğu gözlenmiştir. Alt çenede bulunan 10 adet sürnumere dişten 8 adeti sürnumere premolar diştir.

Tablo I. Sürnumere dişlerin cinsiyete göre dağılımı

	Kadın	Erkek	Toplam
Mesiodens	8	7	15
Sürnumere keser	5	15	20
Sürnumere premolar	2	6	8
Distomolar	2	1	3
Paramolar	3	2	5

Tablo II. Sürmüş veya gömülü olan sürnumere dişlerin dağılımı.

	Sürmüş	Gömülü	Toplam
Mesiodens	4	11	15
Sürnumere keser	8	16	24
Sürnumere premolar	3	8	11
Distomolar	–	3	3
Paramolar	5	1	6

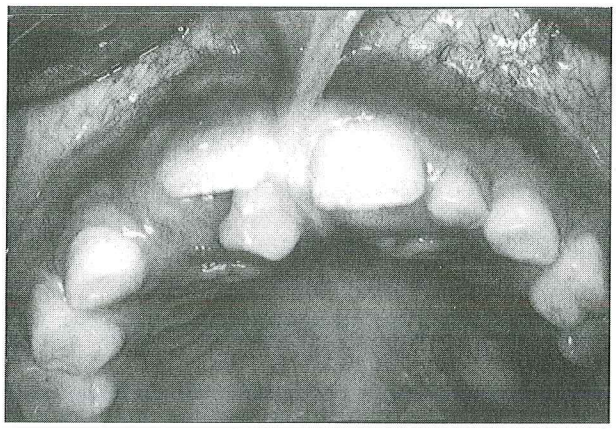

Resim 1. Üst çene anterior bölgede sürmüş halde görülen bir mesiodens.

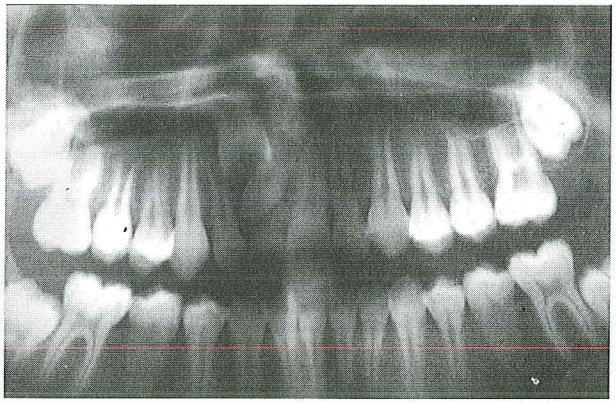

Resim 2. Panoramik radyografda üst çenede görülen mesiodens.

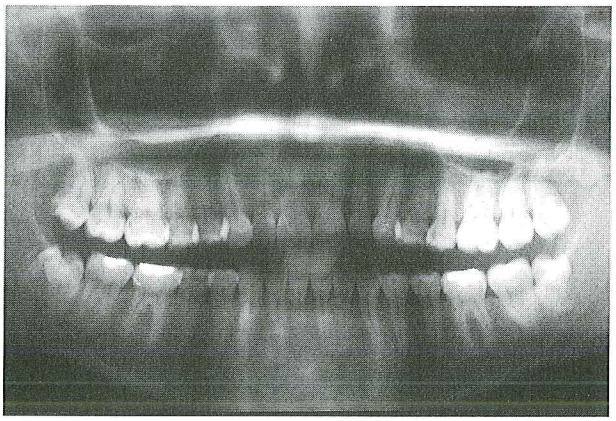

Resim 3. Panoramik radyografda sağ alt bölgede distomolar dişin görünümü.

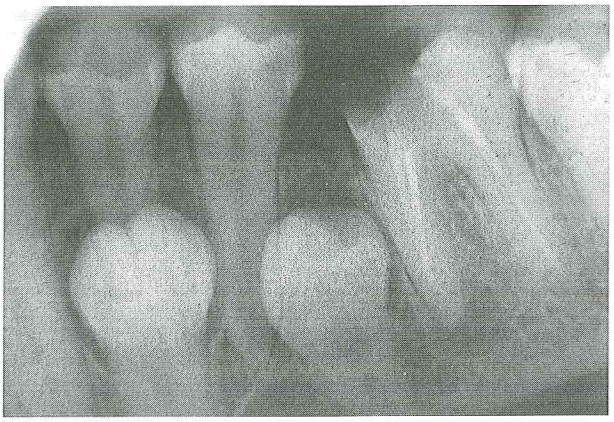

Resim 4. Periapikal radyografda sol alt bölgede iki adet sürnumere premolar dişin görünümü.

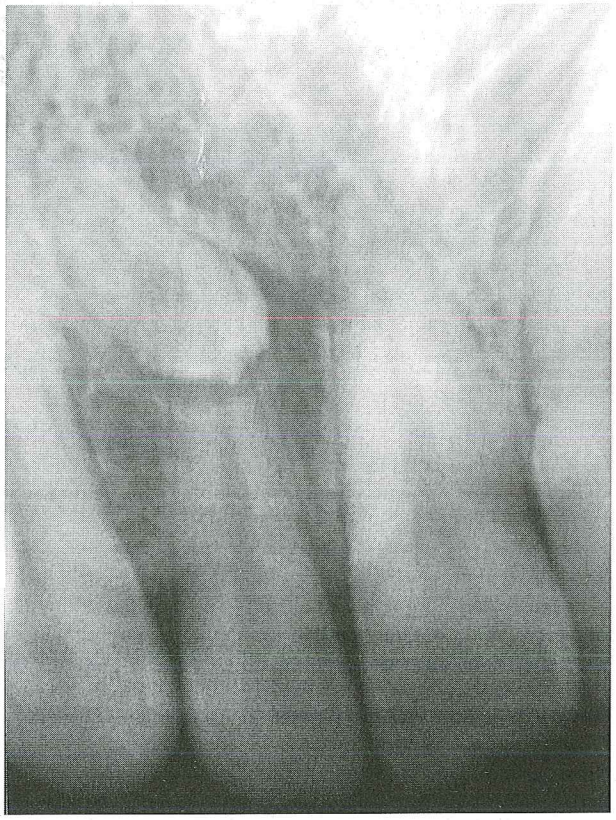

Resim 5. Periapikal radyografda sağ üst bölgede sürnumere keser dişin görünümü.

Tartışma

Sürnumere dişler genelde rutin radyolojik inceleme veya klinik semptomlar sonucu belirlenir. Dayı ve Orbak[6] yaptıkları çalışmalarında 58 hastaya ait 63 mesiodensin %23.8'inin başka nedenlerden dolayı çekilen radyograflar sonucu tesadüfen tespit edildiğini bildirmişlerdir. Sürnumere dişlerin görülme insidansı %3 tür ve erkekler kadınlara göre iki kat daha fazla etkilenir[7]. Erkeklerin daha sık etkilendiğine dair birçok yazarın araştırmaları bulunmaktadır[6,8–10]. Bu çalışmada da sürnumere dişler %60.8'lik oranla erkeklerde kadınlara göre daha fazla gözlenmiştir. En sık görülen sürnumere diş mesiodenstir ve çeşitli şekil ve pozisyonlarda palatal bölgede orta hat civarında oluşur[11]. Çoğu santral keser diş bölgesinde lokalize olur. Çalışmada sürnumere keser dişlere (%40.7) en fazla rastlanılmıştır, ikinci olarak da mesiodens (%25.4) tespit edilmiştir. Sürnumere dişler dental arkın herhangi bir yerinde gelişebilirler fakat en fazla üst çene anterior bölgede görülürler[12]. Çalışmada belirlenen sürnumere dişlerden %66.1'i üst çene anterior bölgede gözlenmiştir. Eden ve ark.[13] yaptıkları çalışmalarında 50 sürnumere olgusunu değerlendirmişler ve hastaların %84'ünde mesiodens, %14'ünde sürnumere keser, %2'sinde sürnumere premolar diş bulunduğunu bildirmişlerdir. Uzamış ve ark.[14] çalışmalarında çocuklarda görülen dental anomalileri değerlendirmişler ve gözlenen dental anomalilerin %2.25'inin sürnumere dişler olduğunu ve bu sürnumere dişlerden büyük çoğunluğunun üst çene orta hat civarında bulunduğunu bildirmişlerdir.

Çok sayıda sürnumere diş genellikle Gardner sendromu, kleidokraniyal disostozis ve dudak damak yarıklarında görülür[15]. Yusof[16] ilgili bir sendrom olmadan çok sayıda sürnumere diş olma olasılığının nadir olduğunu söylemiştir. Kim ve Lee[17], 50 mesiodensi değerlendirmişler ve hastaların %75'inde bir adet mesiodens, %25'inde ise ikişer adet mesiodens olduğunu bildirmişlerdir. Mason ve ark.[12], çalışmalarında 68 hastada tek sürnumere diş, 29 hastada iki sürnumere diş, üç hastada ise 3 sürnumere diş tespit ettiklerini belirtmişlerdir. Bocutoğlu ve ark.[18] 54 mesiodens olgusunda, hastaların 28'inde bir adet, 13'ünde ise iki adet mesiodens olduğunu gözlemlemişlerdir. Çalışmada hiçbir hastada belirli bir sendrom bulunmamaktadır. Hastaların çoğunluğunda tek bir adet sürnumere diş gözlenmiştir, sadece 8 hastada ikişer adet sürnumere diş belirlenmiştir.

Sürnumere dişler diestema, dentisyonda sıkışıklık, rezorpsiyon, komşu dişin yer değiştirmesi veya rotasyonu gibi durumlara neden olabilir veya daimi

dişlerin erüpsiyonunu geciktirebilir yada engelleyebilir. Bunun yanı sıra dentigeröz veya primordial kistlerin gelişmesine de neden olabilirler[13]. Mollaoğlu ve Güngör[19] sundukları altı sürnumere diş olgusundan dördünün mesiodens olgusu olduğunu, bu dört mesiodens olgusundan birinin yer darlığına, diğer üç olgunun ise daimi dişlerde diestema ve rotasyona neden olduğunu bildirmişlerdir. Kama[20], üst çene anterior bölgede sürnumere dişlere sahip bireyleri sefalometrik yönden incelemiş ve sürnumere dişlerin daimi dişlerin sürmesinde gecikmeye, dental arkta çapraşıklıklara ve ileri itime neden olduğunu saptamıştır. Koparal ve ark.[21] çalışmalarında üst çene anterior bölgede gömülü iki adet sürnumere dişi olan bir olgunun iki yıl takibini yapmışlar ve mesiodenslerin daimi dişlerin sürmesini geciktirdiğini fakat engel olmadığını, bu nedenle uzun süreli radyografik inceleme yapılmasının gerekli olduğunu, böylece hastanın minimal cerrahi operasyondan geçerek daha az ruhsal ve fiziksel travmaya maruz kalacağını bildirmişlerdir. Bu yüzden sürnumere dişlerin düzenli radyografik incelemeler ile takip edilmeleri önerilir. Anterior bölgedeki sürnumere dişler için panoramik radyograflardan ziyade okluzal ve periapikal radyografların kullanımı daha uygundur. Diğer bölgeler için panoramik radyograflar kullanılabilir. Sürnumere dişler için kesin teşhis ve tedavi planlaması yapılmadan önce, klinik ve radyolojik olarak var olan dişlerin sayılması ve belirlenmesi gereklidir[14,19].

Sonuç

Sürnumere dişler malokluzyon gibi komplikasyonlara ve bir takım patolojilere sebep olabileceği için erken dönemde yapılacak klinik ve radyolojik incelemeler ile teşhis edilmesi ve tedavi planının yapılması önemlidir.

Kaynaklar

1. White SC, Pharoah MJ. Oral radiology principles and interpretation, 4th edn. St. Louis: Mosby Co, 2000. p.303.
2. Sharma A. A rare non-syndroma case of contaminant multiple supernumerary teeth and partial anadontia. J Clin Pediatr Dent. 2001; 25: 167–9.
3. Zhu JF, Marcushamer M, King DL, et al. Supernumerary and congenitally absent teeth: a literature review. J Clin Pediatr Dent. 1996; 20: 87–95.
4. Dummet CO. Anomalies of the developing dentition. In: Casamasimo, Fields, McTigue, Nowak(Eds). Pediatric Dentistry, 3rd edt. Unites States of America; W.B.Saunders, 1999. p. 43.
5. Ibricevic H, Al-Mesad S, Mustagrudic D, et al. Supernumerary teeth causing impaction of permanent maxillary incisors: consideration of treatment. J Clin Pediatr Dent. 2003; 27: 327–32.
6. Dayı E, Orbak R. Mesiodensler ve tedavi yaklaşımları. Atatürk Üniv Diş Hek Fak Derg. 1999; 9: 91-5.
7. Rajab LD,Hamdan MA. Supernumerary teeth: review of the literature and a survey of 152 cases. Int J Clin Pediatr Dent. 2002; 12: 244–54.
8. Mitchell L. Supernumerary teeth. Dent Update. 1989; 16: 65–9.
9. So LLY. Unusual supernumerary teeth. Angle Orthod. 1990; 60: 289-92.
10. Hogstrum A, Andersson L. Complications related to surgical removal of anterior supernumerary teeth in children. J Dent Child. 1987; 54: 341–3.
11. Von Arx T. Anterior maxillary supernumerary teeth. A clinical and radiographic study. Aust Dent J. 1992; 37: 189–95.
12. Mason C, Azam N, Holt RD, et al. A retrospective study of unerupted maxillary incisors associated with supernumerary teeth. Br J Oral Maxillofac Surg. 2000; 38: 62–5.
13. Eden E, Elbek Ç, Sabah E, et al. Supernumerary teeth: review of the literature and survey of 50 cases. Balk J Stom. 2003; 7: 180–3.
14. Uzamış M, Taner TU, Kansu Ö, Alpar R. Evaluation of dental anomalies in 6-13 year old Turkish children: a panoramic survey. J Marmara Un Dent Fac. 2001; 4: 254–9.
15. Scheiner MA, Sampson WJ. Supernumerary teeth: A review of the literature and four case reports. Aust Dent J. 1997; 42: 160–5.
16. Yusof WZ. Non-syndromal multiple supernumerary teeth: literature review. J Can Dent Assoc. 1990; 56: 147–9.
17. Kim SG, Lee SH. Mesiodens: A clinical and radiographic study. J Dent Child. 2003; 70: 58–60.
18. Bocutoğlu Ö, Dayı E, Kırzıoğlu Z, Çelenk P. Üst çene ön bölgede sürnumerer dişler ve bunlardan mesiodensler üzerine klinik ve radyolojik bir çalışma. Atatürk Üniv Diş Hek Fak Derg. 1994; 4: 81–8.
19. Mollaoğlu N, Güngör K. Süpernumerer dişler: literatür derlemesi ve olgu bildirimleri. Atatürk Üniv Diş Hek Fak Derg. 2000; 10: 40–4.
20. Kama JD. Üst çene anterior bölgede sürnumerer dişlere sahip bireylerin sefalometrik yönden değerlendirilmesi. Ege Diş Hek Fak Derg. 1997; 18: 69–72.
21. Koparal E, Önçağ Ö, Seçkin T. Çift taraflı mesiodens: olgu sunumu. Ege Diş Hek Fak Derg. 2000; 21: 275–8.

İletişim adresi:
Yrd. Doç. Dr. Mahmut SUMER
Ondokuz Mayıs Üniversitesi
Diş Hekimliği Fakültesi
Ağız Diş Çene Hastalıkları ve Cerrahisi Anabilim Dalı
55139, Kurupelit, SAMSUN

Tel.: 0362 312 19 19 - 3495
Fax: 0362 457 60 32
e-mail: msumer1970@yahoo.com

Ondokuz Mayis Univ Dis Hekim Fak Derg 2005; 6 (2): 77–82

Periodontal Hastalığın Kardiovasküler Hastalık Risk Faktörleri ile İlişkisi#

Relationship Between Cardiovascular Disease Risk Factors and Periodontal Disease

Burcu Özkan ÇETİNKAYA†, Gonca Çayır KELEŞ†, Diyar KÖPRÜLÜ*, İlker KESKİNER†, Osman YEŞİLDAĞ*, Gökhan AÇIKGÖZ†

ÖZET

Amaç: *Periodontal hastalık varlığının kardiovasküler hastalıkların (KVH) etyolojisinde önemli rol oynadığı düşünülmektedir. Kardiovasküler risk faktörleri olarak bilinen akut-faz proteinleri; C-reaktif protein (CRP) ve fibrinojen aynı zamanda periodontal hastalık gibi inflamatuvar durumlar ile de ilişkilidir. Bu çalışmanın amacı KVH bulunan bireylerde periodontal hastalık ile akut-faz proteinleri ve diğer kardiovasküler risk faktörlerinin ilişkisini ortaya koymaktır.*

Gereç ve Yöntem: *Çalışmamız 42-65 (ortalama:51.4±7.6) yaşları arasında toplam 50 hastada gerçekleştirildi. Bütün hastalardan kan örneği alınarak, serum total kolesterol, trigliserid, yüksek dansiteli lipoprotein (HDL) kolesterol, düşük dansiteli lipoprotein (LDL) kolesterol, CRP ve fibrinojen düzeyleri belirlendi. Plak indeksi (PI), gingival indeks (GI), sondalanabilir cep derinliği (SCD) ve klinik ataşman seviyesi kaydedildi. Periodontal hastalık SCD≥4mm olan bölgelerin oranına göre kategorize edilerek; SCD≥4mm olan bölgelerin oranı %30'dan az (Grup 1) ve SCD≥4mm olan bölgelerin oranı %30 ve daha fazla (Grup 2) olacak şekilde hastalar iki gruba ayrıldı.*

Bulgular: *Yaş, cinsiyet, vücut kütle indeksi, sigara kullanımı, akut myokard infarktüsü, hipertansiyon ve diabet insidansı açısından iki grup arasında istatistiksel anlamlı farklılık olmadığı belirlendi (P>0,05). Grup 2'de yer alan hastalarda CRP düzeyinde istatistiksel olarak anlamlı artış olduğu görüldü (P<0.01). Periodontal değerlendirme sonuçları karşılaştırıldığında Grup 2'de klinik ataşman kaybının fazla olduğu (P<0.001), buna karşın PI ve GI değerleri açısından iki grup arasında farklılık olmadığı görüldü (P>0.05).*

Sonuç: *Çalışmamızın sınırları içinde, artmış CRP düzeyinin periodontal hastalık şiddetini etkileyen önemli bir kardiovasküler risk faktörü olduğu düşünülmektedir.*

Anahtar sözcükler: *Kardiovasküler hastalıklar, periodontal hastalık, etyoloji, risk faktörleri, akut-faz proteinleri*

Geliş tarihi : 22.12.2004
Kabul tarihi : 07.04.2005

ABSTRACT

Aim: *Periodontal disease has been suggested as having an etiological role in cardiovascular diseases (CVD). Acute-phase proteins; C-reactive protein (CRP) and fibrinogen, which are known as cardiovascular risk factors, are also related to inflammatory conditions such as periodontal disease. The aim of this study is to investigate the relationship between periodontal disease and acute-phase reactants as well as other cardiovascular risk factors in the patients with CVD.*

Material and Methods: *Fifty patients; aged between 42-65 (mean: 51.4±7.6) were included in this study. Blood samples were taken for measurements of serum total cholesterol, triglycerides, high density lipoprotein (HDL) cholesterol, low density lipoprotein (LDL) cholesterol, CRP, and fibrinogen. Plaque index (PI), gingival index (GI), probing pocket depth (PPD) and clinical attachment level (CAL) were recorded. Periodontal disease was quantified using the percentage of periodontal sites with a PPD of at least 4mm. Patients were categorized into two groups: those with at least 30% of sites with PPD≥4mm (Group 1) and those with less than 30% (Group 2).*

Results: *Age, gender, body mass index, smoking status, acute myocardial infarction, hypertension and incidence of diabetes mellitus were not statistically different between the two groups (P>0.05). Patients in Group 2 had significantly elevated levels of CRP (P<0.01). When we compare the clinical periodontal parameters statistically significant difference was found in CAL (P<0.001), whereas PI, GI were similar (P>0.05) between the two groups.*

Conclusion: *Within the limits of the study, elevated serum CRP levels are considered to be an important cardiovascular risk factor affecting the severity of periodontal disease.*

Key words: *Cardiovascular diseases, periodontal disease, etiology, risk factors, acute-phase proteins*

Received date : 22.12.2004
Accepted date : 07.04.2005

*25-28.08.2004 tarihinde, İstanbul'da düzenlenen International Association for Dental Research (IADR)-2004 Bilimsel Kongresinde yazılı bildiri olarak sunulmuştur.

† *Ondokuz Mayıs Üniversitesi, Diş Hekimliği Fakültesi, Periodontoloji Anabilim Dalı, Samsun*

* *Ondokuz Mayıs Üniversitesi, Tıp Fakültesi, Kardiyoloji Anabilim Dalı, Samsun*

Giriş

Kardiovasküler hastalıklar (KVH) gelişmiş ülkelerde bile halen sakatlık ve ölümlerin en önemli nedenidir. KVH; yaş, anormal yağ metabolizması, sigara kullanımı, diabet, hipertansiyon gibi çevresel faktörler ve genetik faktörlerin sonucunda oluşmaktadır[1–3]. İyi bilinen bu risk faktörlerinin yanı sıra kronik viral ve bakteriyel infeksiyonlar da KVH etyolojisinde önemli rol oynamaktadır[4,5].

Periodontal hastalık, bakteri ve bakteri ürünleri tarafından oluşturulan dişin destek dokularının yıkımı ile karakterize kronik infeksiyöz bir hastalıktır[6]. Kötü ağız hijyeninin özellikle de periodontal hastalık varlığının KVH riskini arttırdığı düşünülmektedir. Değişik toplumlarda yapılan çalışmalarda ortak görüş aterosikleroz ve akut tromboembolik hastalıkların kronik oral infeksiyonlar ve özellikle periodontal hastalık ile ilişkili olduğu yönündedir[7,8]. Bu çalışmalarda Gram negatif periodontal patojenler aterom plaklarında tespit edilmiştir[5].

Akut faz cevabı doku hasarına, infeksiyonlara ve iskemik nekroza karşı oluşan başlangıç konak cevabında, spesifik olmayan bir basamaktır ve makrofajların, fibroblastların, endotel hücrelerinin aktivasyonu ile başlar[9]. Bu aktivasyon sonucu, normal şartlarda plazmada düşük seviyede bulunan akut-faz proteinleri 72 saat içinde hızlı bir şekilde artış gösterir[9]. Bunlardan ikisi, C-reaktif protein (CRP) ve fibrinojen, hem KVH için risk faktörü hem de periodontal hastalık gibi infeksiyonlar ile ilişkili olmaları nedeniyle önemli proteinlerdir[10,11]. Ayrıca KVH ve akut faz cevabı birçok ortak risk faktörüne sahiptir. Bunlar; yaş, düşük sosyo-ekonomik durum, sigara kullanımı, yüksek vücut kütle indeksi (VKİ), diabet hastalığı ve kolesterol konsantrasyonudur[11–14].

Akut-faz proteinleri ve diğer risk faktörlerinin birlikte incelendiği bir çalışmada CRP ve fibrinojen düzeyi ile periodontal hastalık şiddeti arasında kuvvetli, total kolesterol düzeyi ile zayıf bir ilişki olduğu, diğer faktörler açısından bir farklılık olmadığı rapor edilmiştir[6]. Bu konuda Türk toplumunda yapılmış tek çalışmada KVH ile periodontal hastalık arasındaki ilişkide akut-faz proteinlerinin rolüne dikkat çekilmemiştir[15]. Bu çalışmanın amacı KVH ve periodontal hastalık arasındaki ilişkide akut-faz proteinleri ve diğer kardiovasküler risk faktörlerinin rolünü ortaya koymaktır.

Gereç ve Yöntem

Hasta seçimi

Çalışmamız Tıp Fakültesi Kardiyoloji Anabilim Dalına başvuran, 42-65 (ortalama:51.4±7.6) yaşları arasında toplam 50 hastada gerçekleştirildi.

Laboratuvar analizi

Bütün hastalardan kan örneği alınarak, serum total kolesterol, trigliserid, yüksek dansiteli lipoprotein (HDL) kolesterol, düşük dansiteli lipoprotein (LDL) kolesterol, CRP ve fibrinojen düzeyleri Tıp Fakültesi Merkez Biyokimya Laboratuvarında belirlendi. CRP düzeyi 'latex-enhanced nephelometry' yöntemi ile tayin edildi. CRP'nin normal değeri, %98 oranda 10 mg/L'in altında olduğundan bu çalışma için bu seviyenin üstü yüksek kabul edildi[16].

Periodontal inceleme

Kardiyoloji Anabilim Dalından, Diş Hekimliği Fakültesi Periodontoloji Anabilim Dalına gönderilen hastalardan alınan anamnez ile hastaların yaşı, cinsiyeti, VKİ'i, sigara kullanımı gibi karakteristik, akut myokard infarktüsü (AMI), hipertansiyon ve diabet gibi sistemik özellikleri belirlendi. Yapılan ağız içi muayenede, bireyin plak düzeyi Silness-Löe[17] plak indeksi (PI) dişeti enflamasyon derecesi Löe-Silness[18] gingival indeks (GI) kullanılarak tespit edildi. Sondalanabilir cep derinliği (SCD) ve klinik ataşman seviyesi Florida sondası (3.versiyon) kullanılarak 3. molar haricindeki her dişin mesiobukkal, midbukkal, distobukkal, mesiolingual, midlingual ve distolingual olmak üzere altı bölgesinden kaydedildi.

Periodontal hastalık SCD≥4mm olan bölgelerin oranına göre kategorize edilerek hastalar iki gruba ayrıldı[19]:

Grup 1: SCD≥4 mm olan bölgelerin oranı %30'dan az

Grup 2: SCD≥4 mm olan bölgelerin oranı %30 ve daha fazla

İstatistiksel inceleme

Veriler Shapiro-Wilk testi ile normal dağılıma uygunluk yönünden araştırıldı. Normal dağılıma uymadığı belirlenen veriler non-parametrik testler olan Kruskal Wallis ve Mann-Whitney U testi kullanılarak analiz edildi. SPSS paket veri programı kullanılarak yapılan incelemede, istatistiksel anlamlılık düzeyi P<0.05 olarak alındı.

Bulgular

Hastaların karakteristik özellikleri ve varolan sistemik problemleri Tablo I'de gösterildi. Yaş, cinsiyet, VKİ, sigara kullanımı, AMI, hipertansiyon ve diabet insidansı açısından iki grup arasında istatistiksel olarak anlamlı farklılık olmadığı belirlendi (P>0.05).

Tablo I. Hastaların karakteristik özellikleri ve varolan sistemik problemleri.

	Grup 1	Grup 2	P
Hasta sayısı	23	27	>0.05
Cinsiyet (K/E)	5 / 18	4 / 23	>0.05
Yaş	52.3 ± 1.4	50.7 ± 1.5	>0.05
VKİ (kg/m^2)	27.1 ± 0.6	25.8 ± 0.8	>0.05
Sigara kullanımı (+/-)	15 / 8	20 / 7	>0.05
AMI (+/-)	16 / 7	17 / 10	>0.05
Hipertansiyon (+/-)	6 / 17	12 / 15	>0.05
Diabet (+/-)	5 / 18	6 / 21	>0.05

(P< 0.05, Mann Whitney U Test)
VKİ: vücut kütle indeksi, AMI: akut myokard infarktüsü

Laboratuvar bulguları karşılaştırıldığında Grup 2'de yer alan hastalarda sadece CRP düzeyinde istatistiksel olarak anlamlı artış olduğu (P<0.01) diğer parametreler açısından iki grup arasında farklılık olmadığı (P>0.05) görüldü (Tablo II).

Tablo II. İki grubun laboratuvar bulgularının karşılaştırılması (ortalama ± standart hata).

	Grup 1	Grup 2	P
HDL kolesterol (mg/dl)	32.0±1.7	33.9±1.8	>0.05
LDL kolesterol (mg/dl)	123.4±9	122.8±6.8	>0.05
Total kolesterol (mg/dl)	189.2±8.4	188.2±6.9	>0.05
Trigliserid (mg/dl)	203.8±18.5	170.4±15.2	>0.05
Fibrinojen (mg/dl)	417.5±38.2	436.3±24.8	>0.05
CRP (mg/L)	20.9±5	27.6±4.8	<0.05*

* İstatistiksel olarak anlamlı (P< 0.05, Mann Whitney U Test)
HDL: yüksek dansiteli lipoprotein, LDL: düşük dansiteli lipoprotein

Yapılan periodontal değerlendirme sonuçları Tablo III'de verildi. Grup 2'de klinik ataşman kaybının istatistiksel olarak anlamlı ölçüde fazla olduğu görüldü (P<0.001). PI ve GI açısından değerlendirildiğinde iki grup arasında anlamlı farklılık olmadığı saptandı (P>0.05).

Tablo III. İki grubun periodontal değerlendirme sonuçları (ortalama ± standart hata)

	Grup 1	Grup 2	P
Gingival indeks	1.5±0.1	1.8±0.1	>0.05
Plak indeksi	2.0±0.1	2.2±0.1	>0.05
Klinik ataşman seviyesi (mm)	2.96±0.3	4.7±0.3	<0.001*
Sondalanabilir cep derinliği (mm)	2.11±0.1	3.2±02	<0.001*

* İstatistiksel olarak anlamlı (P< 0.05, Mann Whitney U Test)

Tartışma

Bu çalışmada periodontal hastalık ve KVH arasındaki ilişkide önemli ortak risk faktörlerinden sadece CRP düzeyinin ileri periodontal hastalığı olan bireylerde yükseldiği görülmüştür. Diğer risk faktörleri olan fibrinojen, total kolesterol, trigliserid, LDL-kolesterol, HDL-kolesterol seviyelerinin periodontal hastalık şiddetini etkilemediği saptanmıştır.

Çalışmamızda periodontal hastalık, 'Toplumlarda Ateroskleroz Riski' protokolüne göre SCD ≥4 mm olan bölgelerin oranı dikkate alınarak sınıflandırılmıştır. Bu bölgelerin oranı %30'dan daha fazla olan hastalarda periodontal hastalık şiddetli kabul edil-

miştir. Bu grupta klinik ataşman kaybı fazla iken PI ve GI açısından iki grup arasında farklılık görülmemiştir.

Periodontal hastalıklar belirli bakterilerin ve bakteri ürünlerinin rol oynadığı bakteriyel infeksiyonlardır[20,21]. Yapılan çalışmalarda periodontal hastalığın neden olduğu infeksiyon ve inflamasyonun KVH riskini arttırdığı gösterilmiştir[22,23]. KVH ile peridontal hastalık arasındaki ilişkide birçok olası mekanizma üzerinde durulmaktadır[15,24,25]. Bunlardan biri periodontal patojenlerin direkt etkisidir. Bu patojenik mikroorganizmaların kendi başlarına endotel hücrelerine zarar verdikleri, platelet agregasyonunu ve tromboembolik olayları alevlendirdikleri saptanmıştır[24,25]. Bu direkt etkinin yanı sıra diğer bir olası mekanizma, iki hastalık için ortak risk faktörlerinin rolüdür[26]. Özellikle akut-faz proteinleri olan CRP ve fibrinojen, KVH ve periodontal hastalık arasındaki ilişkide dikkati çekmektedir.

Fibrinojenin endotel hücrelerine zarar verip inflamatuar hücreleri aktive ederek plak oluşumunu arttırdığı bilinmektedir[2,27]. Aynı zamanda bu protein, platelet adezyonu ve agregasyonunu etkileyerek trombozda rol almaktadır[6,27]. Periodontitisli hastalarda fibrinojen seviyesinin arttığı rapor edilmiştir[6,28].

Diğer bir akut-faz proteini olan CRP stabil olmayan anjina pektorisi olan hastalarda rekürren iskemi ve myokard infarktüsü için risk faktörüdür[12,29]. Sistemik enflamasyon belirleyicisi olan bu protein aynı zamanda periodontal patojenlerin varlığı ve periodontal hastalık ile de ilişkilidir[6]. CRP'nin bakteriyi opsonize ederek kompleman bağlanmasını sağladığı ve kompleman sistemini aktive ettiği bilinmektedir[9]. CRP düzeyinin, periodontitis veya KVH'dan herhangi birinin varlığında iki katına, her iki hastalığın birarada bulunduğu durumlarda ise beş katına çıktığı rapor edilmiştir[6].

Çalışmamızda Grup 2'de, CRP düzeyinde artış saptanmakla birlikte fibrinojen düzeyinde herhangi bir değişiklik görülmemiştir. Diğer taraftan; total kolesterol, trigliserid, LDL kolesterol ve HDL kolesterol seviyesinin periodontal hastalık şiddetini etkilemediği görülmüştür.

Slade ve ark.[11] yaptıkları çalışmada sondalanabilir cep derinliği 4 mm ve daha fazla olan bölgelerin oranı %10'dan daha fazla olan hastalarda CRP düzeyinin artış gösterdiğini bildirmişlerdir. Diğer bir çalışmada periodontitis ve dolaşımdaki CRP düzeyi arasında ilişki olduğu gösterilmiştir[30].

Periodontal infeksiyona bağlı lipid metabolizmasındaki bozukluk periodontal hastalık ile KVH arasındaki ilişkide akut-faz proteinleri gibi önemli rol oynamaktadır[22,31]. Bakteri ve endotoksin, lipopolisakkarit gibi bakteri ürünleri lipid metabolizmasını etkilemektedir[6]. Mikrorganizma tarafından periodontal dokuların işgal edilmesi epitel bütünlüğünün bozulmasına ve bakteriyemiye neden olmaktadır[6]. Ağız içindeki bakterinin dolaşıma girmesi lipid metabolizmasında bozulma ile sonuçlanmaktadır. Bu lipid anormalliklerinin LDL kolesterol seviyesinde artış ve HDL kolesterol seviyesinde azalma şeklinde olduğu rapor edilmiştir[32–34]. Davis ve ark.[35] serum kolesterol seviyesinde %1'lik artışın KVH riskinde %2'lik artışa neden olduğunu bildirmişlerdir.

Wu ve ark.[6] CRP ve fibrinojen ile periodontal sağlık arasında önemli bir ilişki olduğunu, total kolesterol seviyesinin öneminin bu ilişkide daha az olduğunu saptamışlardır. Araştırıcılar, bizim çalışmamızla benzer şekilde LDL kolesterol ve HDL kolesterol seviyelerinin periodontal sağlığı etkilemediğini bildirmişlerdir.

Patojenik özelliklerinden dolayı sigara kullanımı hem KVH, hem de periodontal hastalık için önemli bir risk faktörüdür. Emingil ve ark.[15] AMI geçiren hastaların %73'ünün sigara içici olduğunu saptamışlardır. Diğer taraftan sigara kullanımı ve KVH arasında ilişki olmadığını savunan araştırıcılar da vardır[8,23]. Çalışmamıza dahil edilen bireylerin sayısı nispeten az olmakla birlikte, bulgularımız sigara kullanımının KVH için bir risk faktörü olmadığını desteklemektedir.

Obezite iki hastalık için önemli olan diğer bir risk faktörüdür. VKİ>25 olan bireyler obez kabul edilmektedir. VKİ aynı zamanda CRP seviyesini de etkilemektedir. Yapılan çalışmalarda KVH sahip bireylerde VKİ fazlalığının, CRP düzeyinin yükselmesini engellediği gösterilmiştir[14,36]. Genco ve ark.[37] Amerikan toplumunda erkek cinsiyet, periodontitis ve diabet bir araya geldiğinde KVH riskini arttırdığını bildirmişlerdir. KVH ile periodontal

hastalık arasındaki ilişkide etkili olan faktörler toplumlar arasında benzerlik ve farklılıklar gösterebilir. Bu çalışma akut-faz proteinlerinin incelendiği bir çalışma olması sebebiyle Türk toplumu için önem taşımaktadır.

Sonuçlar

Çalışmamızın sınırları içinde, artmış CRP düzeyinin periodontal hastalık şiddetini etkileyen önemli bir kardiovasküler risk faktörü olduğu düşünülmektedir. KVH ve periodontal hastalık arasındaki ilişkide ortak risk faktörleri olduğu dikkate alınırsa kardiyologların ve periodontologların olası mekanizmalar üzerinde birlikte çalışması gerekmektedir. Etyolojileri multifaktöriyel olan bu iki hastalık grubunun ilişkisinde, çalışmamızda incelenen kardiovasküler risk faktörleri yanında, direkt bakteri ve bakteri ürünlerinin rolünün incelendiği yeni çalışmalara ihtiyaç olduğu kanaatindeyiz.

Kaynaklar

1. Fuster V, Badimon L, Badimon JJ, Chesebro JH. The pathogenesis of coronary artery disease and the acute coronary syndromes (Part 1). N Engl J Med. 1992; 326: 242–50.
2. Fuster V, Badimon L, Badimon JJ, Chesebro JH. The pathogenesis of coronary artery disease and the acute coronary syndromes (Part 2). N Engl J Med. 1992; 326: 310–8.
3. Hegele RA. The pathogenesis of atherosclerosis. Clin Chim Acta. 1996; 246: 21–38.
4. Lowe GDO. The relationship between infection, inflammation, and cardiovascular disease: An overview. Ann Periodontol. 2001; 6: 1–8.
5. Haraszthy VI, Zambon JJ, Trevisan M, Zeid M, Genco RJ. Identification of periodontal pathogens in atheromatous plaques. J Periodontol. 2000; 71: 1554–60.
6. Wu T, Trevisan M, Genco RJ, Falkner KL, Dorn JP, Sempos CT. Examination of the relation between periodontal health status and cardiovascular risk factors: serum total and high density lipoprotein cholesterol, C-reactive protein, and plasma fibrinogen. Am J Epidemiol. 2000; 151: 273–82.
7. Mattila KJ, Nieminen MS, Valtonen VV, ve ark. Association between dental health and acute myocardial infarction. BMJ. 1989; 298: 779–81.
8. Mattila KJ, Valle MS, Nieminen MS, Valtonen VV, Hietaniemi KL. Dental infections and coronary atherosclerosis. Atherosclerosis. 1993; 103: 205–11.
9. Ide M, McPartlin D, Coward PY, Crook M, Lumb P, Wilson RF. Effect of treatment of chronic periodontitis on levels of serum markers of acute-phase inflammatory and vascular responses. J Clin Periodontol. 2003; 30: 334–40.
10. Armitage GC. Periodontal infections and cardiovascular diseas-how strong is the association? Oral Dis. 2000; 6: 335–50.
11. Slade GD, Offenbacher S, Beck JD, Heiss G, Pankow JS. Acute-phase inflammatory response to periodontal disease in the US population. J Dent Res. 2000; 79: 49–57.
12. Ridker PM, Cushman M, Stampfer MJ, Tracy RP, Hennekens CH. Inflammation, aspirin, and the risk of cardiovascular disease in apparently healthy men. N Engl J Med. 1997; 336: 973–9.
13. Haverkate F, Thompson SG, Pyke SD, Gallimore JR, Pepys MB. Production of C-reactive protein and risk of coronary events in stable and unstable angina. European Concerted Action on Thrombosis and Disabilities Angina Pectoris Study Group. Lancet. 1997; 349: 462–6.
14. Mendall MA, Patel P, Ballam L, Strachan D, Northfield TC. C reactive protein and its relation to cardiovascular risk factors: a population based cross sectional study. BMJ. 1996; 312: 1061–5.
15. Emingil G, Buduneli E, Aliyev A, Akilli A, Atilla G. Association between periodontal disease and acute myocardial infarction. J Periodontol. 2000; 71: 1882–6.
16. Palosuo T, Husman T, Koistinen J, Aho K. C-reactive protein in population samples. Acta Med Scand. 1986; 220: 175–9.
17. Silness J, Löe H. Periodontal disease in pregnancy. II. Correlation between oral hygiene and periodontal condition. Acta Odontol Scand. 1964; 22: 121–35.
18. Löe H, Silness J. Periodontal disease in pregnancy. I. Prevalence and severity. Acta Odontol Scand. 1963; 21: 533–51.
19. Slade GD, Ghezzi EM, Heiss G, Beck JD, Riche E, Offenbacher S. Relationship between periodontal disease and C-reactive protein among adults in the Atherosclerosis Risk in Communities study. Arch Intern Med. 2003; 163: 1172–9.
20. Genco RJ, Zambon JJ, Christersson LA. The origin of periodontal infections. Adv Dent Res. 1988; 2:2 45–59.
21. Slots J, Genco RJ. Black-pigmented Bacteroides species, Capnocytophaga species, and Actinobacillus actinomycetemcomitans in human periodontal disease: virulence factors in colonization, survival, and tissue destruction. J Dent Res. 1984; 63: 412–21.
22. Beck J, Garcia R, Heiss G, Vokonas PS, Offenbacher S. Periodontal disease and cardiovascular disease. J Periodontol. 1996; 67: 1123–37.
23. Joshipura KJ, Rimm EB, Douglass CW, Trichopoulos D, Ascherio A, Willett WC. Poor oral health and coronary heart disease. J Dent Res. 1996; 75: 1631–6.
24. Herzberg MC, MacFarlane GD, Gong K, ve ark. The platelet interactivity phenotype of Streptococcus sanguis influences the course of experimental endocarditis. Infect Immun. 1992; 60: 4809–18.
25. Herzberg MC, Meyer MW. Effects of oral flora on platelets: possible consequences in cardiovascular disease. J Periodontol. 1996; 67: 1138–42.
26. Syrjanen J. Vascular diseases and oral infections. J Clin Periodontol. 1990; 17: 497–500.
27. Ernst E. Fibrinogen- an independent risk factor for cardiovascular disease. BMJ. 1991; 303: 596–7.
28. Mattila KJ, Valtonen VV, Nieminen M, Huttunen JK. Dental infection and the risk of new coronary events: prospective study

of patients with documented coronary artery disease. Clin Infect Dis. 1995; 20: 588–92.

29. Liuzzo G, Biasucci LM, Gallimore JR, ve ark. The prognostic value of C-reactive protein and serum amyloid a protein in severe unstable angina. N Engl J Med. 1994; 331: 417–24.

30. Loos BG, Craandijk J, Hoek FJ, Wertheim-van Dillen PM, van der Velden U. Elevation of systemic markers related to cardiovascular diseases in the peripheral blood of periodontitis patients. J Periodontol. 2000; 71: 1528–34.

31. Patel P, Carrington D, Strachan DP, ve ark. Fibrinogen: a link between chronic infection and coronary heart disease. Lancet. 1994; 343: 1634–5.

32. Sakaguchi S. Metabolic disorders of serum lipoproteins in endotoxin-poisoned mice: the role of high density lipoprotein (HDL) and triglyceride-rich lipoproteins. Microbiol Immunol. 1982; 26: 1017–34.

33. Kerttula Y, Vaara M, Pyhala L. Effect of bacterial lipopolysaccharide on serum high density lipoprotein cholesterol in rabbits. Atherosclerosis. 1984; 52: 123–6.

34. Cabana VG, Siegel JN, Sabesin SM. Effects of the acute phase response on the concentration and density distribution of plasma lipids and apolipoproteins. J Lipid Res. 1989; 30: 39–49.

35. Davis CE, Rifkind BM, Brenner H, Gordon DJ. A single cholesterol measurement underestimates the risk of coronary heart disease. JAMA. 1990; 264: 3044–6.

36. Tracy RP, Lemaitre RN, Psaty BM, Ives DG, Evans RW, Cushman M, Meilahn EN, Kuller LH. Relationship of C-reactive protein to risk of cardiovascular disease in the elderly. Results from the Cardiovascular Health Study and the Rural Health Promotion Project. Arterioscler Thromb Vasc Biol. 1997; 17: 1121–7.

37. Genco R, Chadda S, Grossi S, ve ark. Periodontal disease is a predictor of cardiovascular disease in a Native American population. J Dent Res. 1997; 76: 408 (Abstr. 3158).

İletişim adresi:
Dr. Burcu Özkan ÇETİNKAYA
Ondokuz Mayıs Üniversitesi
Diş Hekimliği Fakültesi
Periodontoloji Anabilim Dalı
55139, Kurupelit, SAMSUN

Tel.: 0362 312 19 19 - 3365
Fax: 0362 457 60 32
e-mail: dtcetinkaya@yahoo.com

Ondokuz Mayis Univ Dis Hekim Fak Derg 2005; 6 (2): 83–89

Tükürük Bezleri Patolojilerinde Çeşitli Görüntüleme Yöntemlerinin Değerlendirilmesi

The Evaluating of Various Imaging Techniques in Salivary Gland Pathologies

A. R. İlker CEBECİ*, A. Nuri YAZICIOĞLU*

ÖZET

Amaç: *Bu çalışmanın amacı, dişhekimlerinin tükürük bezi patolojilerinin tanı ve tedavi planlamasına yaklaşımlarında daha hızlı ve güvenilir radyolojik endikasyonlar koyabilmeleri için çeşitli tükürük bezi patolojilerinde farklı görüntüleme tekniklerini değerlendirmektir.*

Gereç ve Yöntem: *Ankara Üniversitesi Diş Hekimliği Fakültesi'ne başvuran 37 hastayla yapılan bu çalışmada, hastaların yakınması ve klinik muayene sonrası elde edilen ön bilgiler doğrultusunda çeşitli radyografik teknikler (Ultrasonografi, manyetik rezonans, bilgisayarlı tomografi, sialografi) kullanılarak tanı konmaya çalışılmıştır.*

Bulgular ve Sonuç: *Araştırmamızın sonucunda elde edilen veriler, sialografinin kanallar sisteminin incelenmesinde güvenilir bir yöntem olduğunu, kitle lezyonlarının ekstra veya intraglanduler oluşunun tayininde, kitlenin doğasının tahmin edilmesinde ve çevre dokularla ilişkisinin incelenmesinde ise manyetik rezonans görüntüleme, bilgisayarlı tomografi ve ultrasonografi bulgularının değerlerini ortaya koymuştur. Tükürük bezlerindeki kitle lezyonlarının değerlendirilmesinde her nekadar manyetik rezonans görüntülemenin diğer yöntemlere üstünlüğü kabul edilse de, Warthin tümörü, lipom ve sialolithiazis gibi bazı olgularda bilgisayarlı tomografi ve ultrasonun daha teşhise yönelik görüntüler verdiği de çalışmamızda izlenmiştir. Manyetik rezonans kitlelerin ekstra veya intraglanduler oluşunun ayırımı, kitlenin doğasının tayini ve çevre dokularla ilişkisinin tespitinde üstün olarak bulunurken, bilgisayarlı tomografinin ise kitlenin intraglanduler oluşunun belirlenmesinde başarılı olduğu çalışmanın verilerinin değerlendirilmesi sonucu ortaya konmuştur.*

Anahtar sözcükler: *Tükürük bezi hastalıkları, sialografi, bilgisayarlı tomografi, manyetik rezonans görüntüleme, ultrasonografi.*

ABSTRACT

Aim: *The aim of the present study is to assess various imaging modalities for salivary gland pathologies in order to enable dentists perform faster and more reliable radiological selection criteria in diagnosis and treatment planning.*

Material and Method: *Our study comprised 37 patients referred to Ankara University Dentistry Faculty. Different radiographic techniques (ultrasonography, magnetic resonance imaging (MRI), computerized tomography (CT), sialography) were performed for diagnosis on the basis of data obtained from patient complaints and clinical examination.*

Results and Conclusion: *Our results revealed that sialography was a reliable method for the investigation of ductal systems. However, magnetic resonance imaging, computerized tomography and ultrasonography were found to be useful for determining whether the lesions are extra or intra glandular, estimating the nature of the lesion and assessing the relation of the lesions with surrounding tissues. Although it is accepted that MRI is superior to the other methods in assessing lesions of salivary glands, our results supported that ultrasonography and CT images were more diagnostic in Warthin tumors, lipoma and sialolithiasis. According to the our results, MRI was found to be more diagnostic in differentiating whether the lesion is extra or intra glandular, in determining the nature of the lesion and in assessing the relationship between the lesion and surrounding tissues. CT was found to be more successful in determining whether the lesion is extra or intra glandular.*

Key words: *Salivary gland diseases, sialography, computized topography, magnetic resonance imaging, ultrasonography.*

Geliş tarihi : 16.12.2004
Kabul tarihi : 15.04.2005

Received date : 16.12.2004
Accepted date : 15.04.2005

Giriş

Diagnostik görüntüleme yöntemleri tükürük bezleri hastalıklarının tanısında ve değerlendirilmesinde önemli rol oynar. Kontrast sialografi, bilgisayarlı tomografi, manyetik rezonans görüntüleme, ultrasonografi, ve radyonüklid tükürük bezi görüntülemeleri, tükürük bezinin başlıca görüntüleme yöntemleridir. Ayrıca direkt radyografiler de tükürük bezlerindeki radyoopak görüntü veren sialolitlerin görüntülenmesi için kullanılabilir. Son yıllarda geliştirilen endoskopik yöntemler de tükürük bezlerinin kanallar sistemini incelemek için kullanılmaktadır[1].

Bu görüntüleme yöntemlerinden etkili bir şekilde yararlanmak için, değerlendirilecek olan patolojik

* *Ankara Üniversitesi, Diş Hekimliği Fakültesi, Oral Diagnoz ve Radyoloji Anabilim Dalı, Ankara*

lezyonların radyolojik çalışmalardaki ayrı ayrı görüntüleri hakkında bilgi edinmek gerekir[1,2]. Çeşitli tükürük bezi patolojilerinin histolojik duruşları, farklı klinik ve radyolojik bulgular şeklinde açığa çıkabileceğinden, her olası tanının farklı radyolojik yaklaşımla değerlendirilmeleri sonucunu getirmektedir[1].

Tükürükle ilgili bir bozukluğun değerlendirilmesindeki ilk basamak, problemin kanalla mı ilgili, parankimal mi veya fizyolojik orijinli mi olduğuna karar vermek için hastanın semptomlarının dikkatlice incelenmesidir. Problemin obstrüktif, inflamatuar, neoplastik veya metabolik olabileceği gözönüne alınmalıdır[1].

Radyolojik ve klinik çalışmalar göstermiştir ki, obstrüktif ve inflamatuar lezyonlar öncelikle kanal sistemini ilgilendirir ve en iyi şekilde sialografi kullanılarak değerlendirilir. Parankimal lezyonlar daha çok fokal kitleler olarak belirir ve en iyi bilgisayarlı tomografi ve manyetik rezonans kullanılarak değerlendirilir. Fizyolojik gibi görünen klinik problemler ise (xerostomia gibi) en iyi, nükleer tıp çalışmaları ile görüntülenir[1,3,4].

Bu çalışmanın amacı, dişhekimlerinin tükürük bezi patolojilerinin tanı ve tedavi planlamasına yaklaşımlarında daha hızlı ve güvenilir radyolojik endikasyonlar koyabilmeleri için, çeşitli tükürük bezi patolojilerinde farklı görüntüleme tekniklerini değerlendirmektir.

Gereç ve Yöntem

Araştırmanın materyalini Ankara Üniversitesi Diş Hekimliği Fakültesi Oral Diagnoz ve Radyoloji kliniklerine olası tükürük bezi rahatsızlıkları ile başvuran 37 hasta oluşturmuştur. Bu hastaların yaş ve cinsiyete göre dağılımları Tablo I'de gösterilmiştir.

Tükürük bezi patolojisi bulunan hastaların kliniğe

Tablo I. Hastaların cinsiyete göre dağılımı ve yaş ortalamaları.

Cinsiyet	Hasta Sayısı	Yaş Aralığı
Kadın	17	22-71
Erkek	20	8-75
Toplam	**37**	**8-75**

başvurusunda öncelikle şikayetleri dinlenmiş, daha sonra sistemik ve dental özgeçmişleri ve soygeçmişleri, şikayetin öyküsü alınarak anamnez formuna kaydedilmiştir. Uygun klinik muayene yöntemleri kullanılarak yapılan detaylı intraoral muayene sonrası, anamnez bilgileri de gözönüne alınarak ön tanı ortaya konmuştur. Meydana gelen ön tanı, radyolojik tetkik istemleri için temel oluşturmuştur. Radyolojik tetkik tipine karar verilirken anamnez, klinik muayene ve panoramik grafi, lateral çene grafisi, okluzal radyografiler gibi direkt grafiler sonrasında problemin obstrüktif ve/veya inflamatuar lezyon olduğu ön tanısı gelişmişse, bu durumda lezyonun kanallar sistemini ilgilendirdiği düşünülerek, bu hastalarda öncelikle sialografi uygulanmıştır. Ancak akut infeksiyon gibi sialografinin kontrendike olduğu durumlarda ise ultrasonografi ile değerlendirme yapılması tercih edilmiştir. Muayeneler sonrası lezyonların parankimal fokal kitleler olduğu düşünüldüğünde ise ultrason öncelikle tercih edilirken, bu tetkikin sonucunda gerekli görülürse bilgisayarlı tomografi ve/veya manyetik rezonans tetkikleri uygulanmıştır.

Çalışmamızda tükürük bezinde patoloji şikayetiyle başvuran hastalara uygulanan radyografik inceleme yöntemleri Tablo II'de gösterilmiştir.

Tablo II. Uygulanan inceleme yöntemleri ve hasta sayısı.

Yöntem	Hasta Sayısı		Toplam
	(Erkek)	(Kadın)	
Sialografi	17	12	29
USG	15	17	29
MRI	6	7	13
CT	5	8	13

Hastaların gerekli anamnez ve klinik muayeneleri sonucunda istenen, radyografik tekniklerle beraber elde edilen bilgiler kesin tanı için birçok olguda yeterli olabilmişlerdir. Ancak, klinik ve radyolojik muayeneler sonrası tanı konamayan 18 olguda kesin tanı için patolojik inceleme yapılmıştır.

Bulgular

Hastaların incelenmesi sırasında ilk önce hastanın patolojisinin ekstraglanduler mi, yoksa intraglandu-

ler mi olduğu belirlenmelidir. Tanı ve tedavi planlamasının şekli bu bilgiye göre tamamen farklı olabilir. Çalışmamızdaki lezyonların 6 tanesi ekstraglanduler, 30 tanesi intraglanduler lezyon olarak değerlendirilirken, 1 hasta ise normal olarak yorumlanmıştır.

Çalışmamızda tükürük bezi şikayeti ile başvuran hastalardan, ekstraglanduler patolojili olarak teşhis edilen 6 hastadan ikisinde branşial kist, diğerlerinde ise epidermal inklüzyon kisti, karotis bölgesinde lipom, karotis body tümör ve bir de mandibuler asimetri tespit edilmiştir.

Çalışmamızda 30 hastanın çeşitli intraglanduler patolojilere sahip olduğu tespit edilmiştir. İntraglanduler patoloji varlığı klinik muayene, radyolojik tetkik ve/veya patolojik inceleme ile ortaya konmuştur. İntraglanduler patolojilerin dağılımı Tablo III'de gösterilmiştir.

Tablo III. İntraglanduler patolojilerin dağılımı.

Patoloji	Hasta Sayısı
Benign Neoplaziler:	
Mikst tümör	5
Warthin tümörü	2
Malign Neoplaziler:	
Adenokistik karsinom	2
Adenokarsinom	1
Nonneoplazik Patoloji:	
Sialolithiazis	7
Sialadenit	7
Childhood rekürrent parotitis	1
Sjögren sendromu	2
Ranula	1
Parotis apsesi	1
İntraparotideal lenf nodu	1
Toplam	**30**

Klinik muayene ve radyolojik tetkiklerin, patolojinin intraglanduler ya da ekstraglanduler oluşu ve kesin tanısı için yeterli olmadığı 18 hastada patolojik incelemeler kullanılmıştır. Patolojik incelemeler sonrasında tanı konulabilen intraglanduler ve ekstraglanduler patolojilerin dağılımı ve patolojik tetkik öncesi konan olası radyolojik tanılar Tablo IV'de gösterilmiştir.

Tablo IV. Histopatolojik inceleme yapılan hastaların radyolojik tanıları ve patolojik tanılarının dağılımı.

	Radyolojik Tanı	Patolojik Tanı
İntraglandüler Patolojiler	Benign kitle/lenfadenopati	Adenokistik karsinom
	Spesifiye edilmedi	Adenokistik karsinom
	Benign neoplazi	Adenokarsinom
	Mikst tümör	Warthin tümörü
	Benign neoplazi	Warthin tümörü
	Mikst tümör	Mikst tümör
	Benign neoplazi	Mikst tümör
	Benign neoplazi	Mikst tümör
	Benign neoplazi	Mikst tümör
	Benign neoplazi	Mikst tümör
	Kronik sialadenit	Kronik sialadenit (Sjögren) Lenfositik inf.
	Kronik sialadenit sjögren	(Sjögren) Lenfositik inf.
	Sialadenit + sialolit	Sialadenit / sialolit duktal epitelyal proliferasyon
Ekstraglandüler Patolojiler	Branşial kist	Branşial kist
	İnfekte ranula/ Tiroglossal kanal kisti	Branşial kist
	Lipom	Lipom
	Glomus Jugulare tümörü + Lenfadenopati	Karotid body tümörü + Lenfadenopati
	Mukoz retansiyon kisti/ Branşial kist	Epidermal inklüzyon kisti

12 hastada klinik ve radyolojik muayene kesin tanı için yeterli olmuş ve tüm patolojiler tedavi için ilgili birimlere yönlendirilmiştir.

Tartışma

Kronik rekürrent sialadenit hastalarının değerlendirilmesinde sialografinin avantajları vardır. Zhao-Ju ve ark.[5] çalışmalarında kronik rekürrent sialadenit hastalarında sialografinin tanı için spesifik bulgula-

rı olduğunu ortaya koymuşlardır. Çalışma grubumuzdaki 1 adet childhood rekürrent sialadenit ve 2 adet Sjögren sendromlu hastadaki sialografik bulgular çalışmacıların bulguları ile benzer olarak değerlendirilmiştir.

Sialografik bulgular zaman zaman tümöral oluşumlar için sürpriz veriler ortaya çıkarabilir. Sialografilerde tümöral bulgular klasik olarak 4 gruptadır[6]:

1) Ball in hand (eldeki top konfigürasyonu)

2) Kanalın bükülmesi, yer değiştirmesi veya kesilmesi

3) Beklenmedik kanal düzensizliği veya bezde kontrast birikimi

4) Parankima opasifikasyonundaki defektler.

Farman ve ark.[7], eldeki top konfigürasyonunun sebebini parankim içindeki kitlenin etrafındaki sekonder kanalların kitleyi saracak şekilde duruşu olarak değerlendirmiş ve özellikle benign tümörlerde izlendiğini bildirmişlerdir. Hebert ve ark.[2], mikst tümörlerde sialografik bulguların, intraglanduler kanallarda gerilme ve yer değiştirme olduğunu, ancak küçük tümörlerin sialografi ile gösterilmesinin mümkün olmadığını belirtmişlerdir. Eyfellson ve ark.[8], 22 kitle hastasında yaptıkları sialografi çalışmalarında, mikst tümörlerde, kanallardaki gerilme ve yer değiştirme dışında özel bir görüntü tarif etmemişlerdir. Morimoto ve ark.[9], 3D-FASE (Three dimension fast asymmetric spin-echo) sekans verileriyle manyetik rezonans sialografi kullanarak endoskopik görüntüler elde etmişler ve tükürük bezi patolojilerini değerlendirmişler, bu yöntemin tükürük bezi kanallar sisteminin incelenmesi için hassas bir yöntem olduğunu bulmuşlardır.

Eyfellson ve ark.[8], Warthin tümöründeki sialografi bulgularını özel olarak tarif etmemişler ve kanallarda yer değişikliğinin izlenebileceğini belirtmişlerdir. Literatürde Warthin tümörünün özel bir sialografik bulgusu belirtilmemiş, benign tümörlerdeki bulgular genel olarak ifade edilmiştir. Da-Xi ve ark.[3], 63 kitle olgusunu inceledikleri çalışmalarında benign tümörlerdeki sialografi bulgularını, kanallar sistemindeki yer değişimleri ve/veya asiner dolma defektleri olarak tarif etmişlerdir.

Çalışmamızda 3 mikst tümör, 2 warthin tümörü, 3 malign neoplazi hastasına yaptığımız sialografilerde literatürlerdeki bilgiler ile uyumlu sonuçlar elde edilmiştir. Sadece bir adenokistik karsinoma olgusunda sialografi bulgusu benign neoplazi bulgularına benzer olarak değerlendirilmiştir. Bunun nedeninin lezyonun kısmen yavaş gelişiminin olabileceği düşünülmüştür.

Sialografinin en yaygın endikasyonu taşlara, yabancı maddelere ve/veya daralmaya bağlı duktal obstrüksiyonun değerlendirilmesidir[1]. Bu duktal obstrüksiyon sonucu oluşan kronik obstrüktif parotitisin klinik ve histopatolojik bulgularıyla ilgili olarak Wang ve ark.[10], farklı türlerde sialografik değişiklikler bildirmişlerdir.

Araştırmamızdaki sialolithiazis hastalarımıza ait bulgular Wang ve ark.nın[10] ortaya koyduğu değişikliklerle uyumludur.

Bilgisayarlı tomografide tükürük bezi değerlendirmeleri için görüntüler üç başlık altında incelenmektedir:

1) Yuvarlak, kapsüllü, keskin hatlı lezyonlar.

2) Lobüle veya düzensiz keskin hatlı lezyonlar.

3) Kötü görünümlü lezyonlar.

Birinci grup görüntü veren lezyonların en yaygın olanları pleomorfik adenoma, warthin tümörü ve lipomdur. İkinci ve üçüncü grup görüntü veren lezyonlar daha çok maligniteyi düşündürmektedir[1].

Mirich ve ark.[11], mikst tümörlerin teşhisinde ve benign oluşunun tespitinde bilgisayarlı tomografiyi kullanmışlardır. Som ve ark.[12], bir çalışmasında mikst tümörler ile beraber oluşan kalsifikasyon odaklarını bilgisayarlı tomografi ile tespit etmişlerdir. Aynı çalışmada malign mikst tümörlerin ortasındaki nekroz bölgelerinin de manyetik rezonansa göre bilgisayarlı tomografide daha iyi görüldüğü bildirilmiştir. Hebert ve ark.[2] Warthin tümörünün en iyi bilgisayarlı tomografi ile görüldüğünü bildirmişlerdir.

Çalışmamızda mikst tümör, Warthin tümörü ve adenokarsinom olgularında elde ettiğimiz bilgisayarlı tomografi bulguları, araştırmacıların tanımladığı radyolojik bulgularla uyumludur.

Partridge ve ark.[13], çalışmalarında parotis derin lop tümörleri ile faringeal tümörleri ayırdetmekte bilgi-

sayarlı tomografiyi kullanmışlardır. İntravenöz kontrast madde ile güçlendirilmiş bilgisayarlı tomografi özellikle parotisin derin loplarında ve parafarengeal boşlukta görülen lezyonları ayırdetmekte ve parotis bezinin komşu nodal ve vasküler yapılarını ayırdetmekte yararlı olabilir[1,2,14,15].

Çalışmamızda olası tükürük bezi patolojileri ön tanısı ile başvuran 4 hastada bilgisayarlı tomografi yardımı ile bu patolojilerin ekstraglanduler patolojiler olduğu tespit edilmiş ve branşial kist, lipom, karotis tümörü ve epidermal inklüzyon kisti tanıları konmuştur.

Delbalso ve ark.[1], bilgisayarlı tomografinin majör tükürük bezlerini tutan akut inflamatuar olayların değerlendirilmesi için kullanılabileceğini bildirmişlerdir. Akut infeksiyondaki bilgisayarlı tomografi bulguları, bezdeki artmış densiteli sahalardan, bezin densitesinde ve boyutundaki genel bir artışa kadar değişebilir. İnfeksiyon düşünülen durumlarda inflame sahaların artışı, intravenöz kontrast maddenin kullanımı ile görüntülenebilir[1,16]. Sjögren sendromu gibi otoimmün sialadenitlerde ise bilgisayarlı tomografi bulguları değişkendir. Bilgisayarlı tomografide tükürük bezlerinin densitesi ve boyutunda generalize bir artış vardır. Kontrast maddeli çalışmalar bezde fokal, düşük yoğunluklu alanlar gösterebilir. Daha ileri olgularda daha büyük ve tümör gibi görüntü veren benign lenfoepitelial lezyon formasyonu ile görüntü tümörle karıştırılabilir. Bu son olgularda manyetik rezonans görüntüleme yöntemi tümörün ayrımı için tavsiye edilmektedir[1,2].

Çalışmamızda parotis apsesi olan hastamızda ve Sjögren sendromlu hastalarda bilgisayarlı tomografi ile yapılan görüntüleme çalışmalarında, literatürde belirtilen görüntülere benzer görüntüler elde edilmiştir.

Son zamanlarda manyetik rezonans, özellikle de tükürük bezlerinin görüntülenmesinde kitle lezyonları için sıklıkla kullanılmaya başlanmıştır. Tükürük bezlerinin en çok görülen benign tümörü mikst tümörlerdir. Manyetik rezonans görüntülemede bu tümörler düşük T_1 sinyali ve belirgin T_2 sinyali verirler. Bunlar çoğunlukla oval ve yuvarlaktır, fakat keskin sınırlanmış hatlarla loblara ayrılmış olabilir[10,17]. Mirich ve ark.[11], mikst tümörlerin T_1 ve T_2 ağırlıklı görüntülerde iyi bir şekilde açığa çıkarıldığını ve bu tümör tipi için manyetik rezonansın bilgisayarlı tomografiden daha üstün olduğunu bulmuşlardır. Shah[18], çalışmasında parotis kitlelerinin, kontrastlı manyetik rezonans görüntülerinde, yüksek T_2 sinyali verdiğini bulmuşlardır.

Çalışmamızdaki mikst tümör olguları da manyetik rezonans görüntülemede T_1-ağırlıklı görüntülerde hipointens, T_2-ağırlıklı görüntülerde izointens olarak izlenmiştir. Kontrast madde enjeksiyonu sonrası çevresel kontrastlanma göstermiştir. Bu bulguların literatür bilgileriyle uyumlu olduğu düşünülmüştür.

Ağız tabanındaki kistler manyetik rezonans ile, içeriğinin tanınması nedeni ile daha iyi değerlendirilebilirler. Potts ve ark.[19], sublingual bölgede bir kitleyi incelemişler ve manyetik rezonans ile T_1'de düşük, T_2'de yüksek homojen sinyal yoğunluğu elde etmişlerdir. Bu bulgular çok az veya hiç lipid içermeyen, içeriği sıvı ile dolu bir yapının tipik özellikleridir.

Epidermal inklüzyon kisti tanısı koyduğumuz hastamızda yapılan manyetik rezonans incelemede kistik oluşum ağız tabanında, hipointens, iyi sınırlı ve çevre dokulardan ayrı olarak görülmüştür. Kontrast tutulumu izlenmeyince kist olarak tanımlanmıştır.

Grevers ve ark.[20], çalışmalarında, Sjögren sendromunda karakteristik inhomojen bal peteği şeklinde parotis bezi dokusu T_2-ağırlıklı görüntülerle izlenmiştir.

Araştırmamızda patolojik tanısı daha sonra Sjögren sendromu olarak konan kadın hastanın, yapılan manyetik rezonans incelemesinde bilateral olarak parotis, submandibuler ve sublingual bezler normal intensitede ancak normalden büyük olarak izlenmiştir, ancak tanı için spesifik görüntü elde edilememiştir.

Traxler ve ark.[21] 192 sialolit olgusunun 180'inde ultrasonografik olarak teşhis yapabilmişlerdir. Geri kalan 10 tanesi direkt grafi, 2 tanesi sialografi ile görüntülenebilmişlerdir. Hepsinde direkt grafi uygulanmıştır ve 171 olguda sialolitlerin bu yöntemle gözlenebildiği bildirilmiştir. Direkt grafi ile beraber ultrasonografi kullanıldığında taşların teşhisinde %99 başarı elde edilmiştir. Yalnız ultrasonografi ise %93.8 oranında başarılı bulunmuştur. Ultrasonografinin %6'lık başarısızlığında taşların çapları 2 mm'nin altındadır. Ultrasonografi nonopak taşları

da gösterdiğinden direkt grafilerden üstündür. Ultrasonografi ile taşın intraduktal veya intraglanduler lokalizasyonu da tespit edilebilir. Çalışmamızda ultrasonografide sialolitler parlak ekojeniteli olarak, akustik gölgelenme ile beraber gösterilmiştir. Tüm sialolit olguları ultrasonografi ile izlenebilmiştir. Bu bulgular Traxler ve ark.[21] nın çalışmaları ile uyumludur ve ultrasonografinin sialolitlerin teşhisi için oldukça etkili bir yöntem olduğu bilgisini destekler niteliktedir.

Da-Xi ve ark.[3] ultrasonografide tükürük bezi kitlelerinin incelenmesi sırasında elde ettikleri bulguları değerlendirdiklerinde, benign tümörleri iyi sınırlı, hemen hemen regüler şekilli olarak görmüşlerdir. Eko yapıları düzenli veya bazı olgularda düzensiz olarak bildirilmiştir. Aynı çalışmada malign tümörler kötü sınırlı, irregüler şekilli olarak tarif edilmişlerdir. Eko yapıları ise düzensiz olarak izlenmiştir. Bruneton ve Mourou[22] ultrasonografinin, benign natürdeki lezyonların %80' inden fazlasında doğru teşhis için basit bir teknik olarak kullanıldığını bildirmişlerdir. Valvassori ve ark.[17], ultrasonografide düzenli olmayan marjin ve inhomojen eko yapısını tükürük bezlerinin malign gelişimlerinin bulguları olarak açıklamışlardır.

Araştırmamızda sağ parotiste Warthin tümörlü bir hastamızda ultrasonografide parotis derin lobunda yer yer kistik yapıda, hipoekoik, solid, düzgün konturlu kitle görülmüştür. Literatürde bu tümörün internal septasyon gösterdiği söylenmiştir. Bir diğer Warthin tümörü olgumuzda ise olay çift taraflıdır. Ultrasonografi ile incelediğimiz bir adenokarsinom olgusunda sağ parotis inferoposterior komşuluğunda yuvarlak, düzgün konturlu ancak, nispeten inhomojen düşük ekolu kitle lezyonu izlenmiştir.

Sonuçlar

Araştırmamızın sonucunda elde edilen veriler, sialografinin kanallar sisteminin incelenmesinde güvenilir bir yöntem olduğunu, kitle lezyonlarının ekstra veya intraglanduler oluşunun tayininde, kitlenin doğasının tahmin edilmesinde ve çevre dokularla ilişkisinin incelenmesinde ise manyetik rezonans görüntüleme, bilgisayarlı tomografi ve ultrasonografi bulgularının değerlerini ortaya koymuştur. Tükürük bezlerindeki kitle lezyonlarının değerlendirilmesinde her ne kadar manyetik rezonans görüntülemenin diğer yöntemlere üstünlüğü kabul edilse de, Warthin tümörü, lipom ve sialolithiazis gibi bazı olgularda bilgisayarlı tomografi ve ultrasonun daha teşhise yönelik görüntüler verdiği de, çalışmamızda izlenmiştir. Manyetik rezonans, kitlelerin ekstra veya intraglanduler oluşunun ayırımı, kitlenin doğasının tayini ve çevre dokularla ilişkisinin tespitinde üstün olarak bulunurken, bilgisayarlı tomografinin ise kitlenin intraglanduler oluşunun belirlenmesinde başarılı olduğu, çalışmanın verilerinin değerlendirilmesi sonucu ortaya konmuştur. Ayrıca bilgisayarlı tomografi kitlenin komşuluklarının tespiti ve sialolitlerin tanınmasında da değerli bilgiler vermektedir. Çalışma, ultrasonografinin kitlelerin glanduler oluşunun ayırımında başarılı olduğunu ve taşların tespitinde, kalsifiye olmasalar da, oldukça yararlı olduğunu göstermiştir.

Kaynaklar

1. Delbalso AM, Ellis GL, Hartman KS, Langlais RP. Diagnostic imaging of the salivary glands and periglandular regions. Maxillofacial Imaging. Philadelphia: W.B. Saunders Company, 1990. p. 409-511.
2. Hebert G, Oimet-Oliva D, Nicolet V, Bourdon F. Imaging of the salivary glands. Can Assos Radiol J. 1993; 44: 342–9.
3. Da-Xi S, Hai-Xiong S. The diagnostic value of ultrasonography and sialography in salivary gland masses. Dentomaxillofac Radiol. 1987; 16: 37–45.
4. Koyuncu M, Sesen T, Akan H, Ismailoglu AA, Tanyeri Y, Tekat A, Unal R, Incesu L. Comparison of computed tomography and magnetic resonance imaging in the diagnosis of parotid tumors. Otolaryngol Head Neck Surg. 2003; 129: 726–32.
5. Zhau-ju Z, Song-Ling W, Qu-Guang W, Xu-Chen M, Zhi- Cai S. Recurrent parotitis in adults. Report of 35 cases. Chin Med J. 1993; 106: 835–40.
6. Wang SL, Zou ZJ, Yu SF, Zhu JR. Recurrent swelling of parotid glands and Sjogrenís syndrome. Int J Oral Maxillofac Surg. 1993; 22: 362–5.
7. Farman AG, Nortje CJ, Wood RE. Oral and maxillofacial diagnostic imaging "Ch- 14". Philadelphia: Mosby-Year Book Inc. 1993. p. 403–24.
8. Eyfellson O, Nordshus T, Dahl T. Sialography and CT-Sialography in the diagnosis of parotid masses. Acta Radiol Diagn. 1984; 25: 361–3.
9. Morimoto Y, Tanaka T, Yoshioka I, Masumi S, Yamashita M, Ohba T. Virtual endoscopic view of salivary gland ducts using MR sialography data from three dimension fast asymmetric spin-echo (3D-FASE) sequences: a preliminary study. Oral Diseases. 2002; 8: 268–74.

10. Wang SL, Zou ZJ, Wu OG, Sun KH. Sialographic changes related to clinical and pathologic findings in chronic obstructive parotitis. Int J Oral Maxillofac Surg. 1992; 21: 364–8.

11. Mirich DR, Mc.Ardle CB, Kulkarni MV. Benign pleomorphic adenomas of the salivary glands: Surface coil MR imaging versus CT. J Comput Assist Tomogr. 1987;11: 620–3.

12. Som PM, Shugar JMA, Sacher M, Stollman ALS, Biller HF. Benign and malignant parotid pleomorphic adenomas. J Comput Assist Tomogr. 1988; 12: 65–9.

13. Partridge M, Langdon JD, Borthwick CA, Rankin S. Diagnostic techniques for parotid disease. Br J Oral Maxillofac Surg. 1986; 24: 311–22.

14. Mandelblatt SM, Braun IF, Davis PC, Fry SM, Jacobs LH, Hoffman JC. Parotid masses: MR Imaging. Radiology. 1987; 163: 411–4.

15. Teresi LM, Lufkin RB, Wortham DG, Abemayer E, Hanafee NW. Parotid mases: MRI. Radiology. 1987; 163: 405-9.

16. Casselman JW, Antony AM. Major salivary gland masses: Comparison of MR imaging and CT. Radiology. 1987; 165: 183-9.

17. Valvassori GE, Maffee MF, Carter BL. Imaging of the Head and Neck. Newyork: Thime Medical Publishers Inc, 1995. p. 239–60.

18. Shah GV. MR imaging of salivary glands. Magn Reson Imaging Clin N Am. 2002; 10: 631–62.

19. Potts M, Macleod RI, Mclean NR, Chippindale AJ. The value of magnetic resonance imaging in the assesment of a sublingual epidermoid cyst. Dentomaxillofac Radiol. 1992; 21: 102–4.

20. Grevers G, Ihrler S, Vogl TJ, Weiss M. A comparison of clinical, pathological and radiological findings with magnetic resonance imaging studies of lymphomas in patients with Sjogrenís Syndrome. Otorhinolaryngol. 1994; 251: 214–47.

21. Traxler M, Schurawitzki H, Ulm C, Solar P, Blahout R, Pıehslinger E, Schadlbauer E. Sonography of nonneoplastic disorders of the salivary glands. Oral Maxillofac Surg. 1992; 21: 360–3.

22. Bruneton JN, Mourou MY. Ultrasound in salivary gland disease. ORL J Otorhinolaryngol Relat Spec. 1993; 55: 284–9.

İletişim adresi:
Dr. A. R. İlker CEBECİ
Ankara Üniversitesi
Diş Hekimliği Fakültesi
Oral Diagnoz ve Radyoloji Anabilim Dalı
06500, Beşevler / ANKARA

Tel.: 0312 212 62 50 - 370
Fax: 0312 212 39 54
e-mail: cebeci@dentistry.ankara.edu.tr

Ondokuz Mayis Univ Dis Hekim Fak Derg 2005; 6 (2): 91–95

Üç Akışkan Kompozit Rezinin Suda Bekletilme Sürelerinin Bükülme Dayanım Değerlerine Olan Etkisi

The Effect of Aging in Water on the Flexural Strength of Three Flowable Composite Resins

Feridun HÜRMÜZLÜ*, Şeyda HERGÜNER SİSO*, Diğdem EREN*, Özden ÖZEL BEKTAŞ*

ÖZET

Amaç: *Bu çalışmanın amacı üç akışkan kompozit rezinin suda bekletilme sürelerinin bükülme dayanım değerlerine olan etkisini değerlendirmektir.*

Gereç ve Yöntem: *Çalışmada üç akışkan kompozit (Aeliteflo [AF]), (Tetric Flow [TF]), (Flowline [FL]) ve bir hibrid kompozit rezin (Venus [V]) kullanıldı. Hibrid kompozit rezin kontrol grubu olarak değerlendirildi. Örnekler International Standart Organization (ISO) standarlarına göre hazırlandı ve test edildi. 37± 1 °C distile suda 24 saat ve 1 ay boyunca bekletildikten sonra örneklerin bükülme dayanım değerleri tespit edildi. Universal test cihazına yerleştirilen her bir örneğe kırılana kadar 0.5 mm/dk hız uygulandı. Kırıldığı andaki kuvvet tespit edilerek bükülme dayanım değeri hesaplandı. Veriler Kruskal Wallis, Mann Whitney U ve Wilcoxon Testi uygulanarak istatistiksel olarak değerlendirildi.*

Bulgular: *24 saat bekleme süresi sonunda örneklerin bükülme dayanım değerleri karşılaştırıldığında kompozit rezinler arasında farklılık istatistiksel olarak önemli bulunmuştur ($p< 0.05$). Aynı değerler ikişerli olarak karşılaştırıldığında AF ile V, TF ile V, FL ile V arasındaki farklılık istatistiksel olarak önemli bulunurken ($p< 0.05$), diğer gruplar arasında farklılık önemsiz bulunmuştur ($p> 0.05$). 1 ay bekleme süresi sonunda örneklerin bükülme dayanım değerleri karşılaştırıldığında ise kompozit rezinler arasında farklılık istatistiksel olarak önemli bulunmuştur ($p< 0.05$). Gruplar ikişerli olarak karşılaştırıldığında ise AF ile TF, AF ile V, TF ile FL, TF ile V arasındaki farklılık istatistiksel olarak önemli bulunurken, AF ile FL arasındaki fark istatistiksel olarak önemsiz bulunmuştur. Her bir kompozit rezinin 24 saat ve 1 aya ait bükülme dayanım değerleri karşılaştırıldığında ise farklılık önemsiz bulunmuştur ($p> 0.05$).*

Sonuç: *Test edilen akışkan kompozit rezinlerin bükülme dayanım değerleri (24 saat ve 1 ay sonunda) hibrid kompozit rezine göre daha düşük bulunmuştur. Akışkan kompozitlerin bekleme süreleri sonunda elde edilen bükülme dayanım değerlerinde ise zamanla azalma olmasına rağmen istatistiksel olarak önemli fark bulunamamıştır. Bekletilme süresinin etkinliğinin anlaşılması için farklı bekletilme sürelerinde yapılan yeni çalışmalara gerek duyulduğunu düşünmekteyiz.*

Anahtar sözcükler: *Akışkan kompozit rezin, bükülme dayanımı, mekanik özellikler*

Geliş tarihi : 05.01.2005
Kabul tarihi : 03.05.2005

ABSTRACT

Aim: *This study evaluated the effect of aging in water on the flexural strength of three flowable composite resins.*

Material and methods: *In this study, three flowable composites (Aeliteflo[AF]), (Tetric Flow[TF]), (Flowline[FL]) and one universal hybrid composite resin (Venus[V])were used. An universal hybrid composite was evaluated as control. The samples were prepared and tested according to International Standart Organization (ISO) specifications. The flexural strength of the samples were determined after one week and one month of aging in distilled water at 37± 1 °C. Each sample was mounted an Universal testing machine at a crosshead speed of 0.5 mm/min, with loading until fracture. The final values were calculated and data were analyzed by Kruskal Wallis, Mann Whitney U and Wilcoxon Tests.*

Results: *At the end of 24 hour waiting period, the difference among the composite resins were found statistically significant. When the flexural strength values were compared two by two, AF with V, TF with V, FL with V; the difference was found statistically significant ($p<0.05$). The difference between the other groups was not found significant ($p>0.05$). At the end of a month waiting period, when the flexural strength values of samples were compared, the difference among composite resins was found significant ($p<0.05$). When the groups were compared two by two, the difference between AF with TF, AF with V, TF with FL, TF with V was found significant.($p<0.05$), whereas the difference between AF with FL was not found significant ($p>0.05$). When the flexural strength values of composite resins concerning 24 hour and a month of aging were compared, the difference was not found significant ($p>0.05$).*

Conclusion: *The flexural strength values of tested flowable composite resins were found lower when compared with hybrid composite resin. Although a reduction in the flexural strength values of flowable composite resins at the end of the waiting period was observed, the difference was not statistically significant. We think that new studies are needed to understand the effects of different waiting periods .*

Key words: *flowable composite resin, flexural strength, mechanical properties*

Received date : 05.01.2005
Accepted date : 03.05.2005

* *Cumhuriyet Üniversitesi, Diş Hekimliği Fakültesi, Konservatif Diş Tedavisi Bilim Dalı, Sivas*

Giriş

Adeziv teknolojisindeki gelişmeler restoratif dişhekimliğinde hızlı değişimler meydana getirmiştir. Buna bağlı olarak kompozit rezinlerin tipi ve sayısı hızla artmıştır. Bu gelişmelerden biri de 1995 yılında kullanıma sunulan akışkan kompozitlerdir[1]. Akışkan kompozitler, hibrid kompozit rezinlerdeki küçük doldurucu boyutunu koruyarak, daha düşük oranda doldurucu içermektedirler[2,3]. Bayne ve ark.[2] akışkan kompozitlerin doldurucu oranının hibrit kompozitlere göre %20-25 daha az olduğunu bildirmişlerdir. Akışkan kompozit rezinler başlangıçta sınıf V lezyonları restore etmek için geliştirilmesine rağmen şimdi küçük çürük lezyonlarda, pit ve fissür koruyucu olarak, kron simantasyonunda, porselen onarımında, ulaşılması güç bölgelerde, amalgam, kompozit ve kronların kenar açıklıklarının onarımında kullanılmaktadır. Elastisite modülü ve viskozitesi düşük olan akışkan kompozit rezinler kavite duvarlarına iyi adapte olmaktadır[4].

Restoratif materyallerin kullanım yerlerini belirlemeden önce fiziksel özelliklerinin iyi bilinmesi gerekmektedir. Kompozit rezin materyallerinin doldurucu tipi, büyüklüğü, dağılımı ve suda bekletilme koşulları fiziksel özelliklerini etkilemektedir[5–8]. Bizim de bu çalışmadaki amacımız üç yeni hibrid akışkan kompozit rezinin farklı sürelerde suda bekletilme sürelerinin bükülme dayanım değerlerine olan etkisini bir hibrid kompozit ile karşılaştırarak araştırmaktır.

Gereç ve Yöntem

Çalışmada kullanılan deney materyalleri ve özellikleri Tablo I'de verildi. Bükülme test örnekleri ISO 4049 [9] standartına uygun olarak 25 mm uzunluğunda, 2 mm genişliğinde, 2 mm kalınlığında paslanmaz çelik kalıplar kullanılarak elde edildi. Kullanılan kompozit rezinlerin renklerinin birbirine yakın olmasına dikkat edildi. Kalıpların altına lam konarak test materyalleri yerleştirildi daha sonra diğer lam kalıbın üstüne konarak sıkıştırıldı. Üretici firmanın önerdiği sürelerde (Hilux, Benlioğlu, Ankara) ışık kaynağı kullanılarak örnekler polimerize edildi. Her bir test materyalinden 20 adet örnek hazırlandı. Örneklerin yarısı 37±1°C distile suda 24 saat, diğer yarısı ise aynı şartlarda 1 ay bekletildi.

Kırılma işleminden önce örneklerin yükseklik ve genişlikleri 0.01'lik mikrometre ile ölçüldü. Bükülme deneyi apereyinde dayanaklar arası mesafe 20 mm'ye ayarlanarak sabitlendi. Universal test makinesine (Hounsfield, Surrey, UK) yerleştirilen örneklere 0.5 mm/dk hız uygulandı. Örneklerin kırıldığı andaki kuvvet newton olarak tespit edildi. Elde edilen değerler aşağıdaki formül kullanılarak bükülme dayanım değerleri mpa olarak hesaplandı. Q: $3FmaxL/2.b.a^2$

Q: Bükülme dayanımı

Fmax: Kırılma anındaki kuvvet (N)

L: Mesnetler arası mesafe(mm)

a: Örneğin kalınlığı (mm)

b: Örneğin genişliği (mm)

Elde edilen veriler Kruskal Wallis, Mann Whitney-U ve Wilcoxon Eşleştirme Testi uygulanarak istatistiksel olarak değerlendirildi.

Bulgular

Çalışmamızda test edilen materyallere ait bükülme dayanım değerleri Tablo II ve Şekil'de verilmiştir. Bu sonuçlara göre 24 saat ve 1 ay bekleme süresi sonunda en yüksek bükülme dayanım değerini Venus materyali (kontrol grubu) almıştır. Akışkan kompozit rezinlerin 24 saat sonraki bükülme dayanım değerleri 90.07-101.39 arasında iken, 1 ay sonraki bükülme dayanım değerleri 77.62-94.80 arasında değer almıştır. 24 saat bekleme süresi sonunda deney gruplarına ait bükülme dayanım değerleri karşılaştırıldığında kompozit rezinler arasında farklılık istatistiksel olarak önemli bulunmuştur ($p<0.05$). Aynı süreye ait değerler ikişerli olarak karşılaştırıldığında Aeliteflo ile Venus, Tetric Flow ile Venus, Flowline ile Venus arasındaki farklılık istatistiksel olarak önemli bulunurken ($p<0.05$), diğer gruplar arasında farklılık önemsiz bulunmuştur ($p>0.05$). 1 ay bekleme süresi sonunda deney gruplarına ait bükülme dayanım değerleri karşılaştırıldığında ise kompozit rezinler arasında farklılık istatistiksel olarak önemli bulunmuştur ($p<0.05$). Gruplar ikişerli olarak karşılaştırıldığında Aeliteflo ile Tetric Flow, Aeliteflo ile Venus, Tetric Flow ile Flowline, Tetric Flow ile Venus arasındaki farklılık

Tablo I. Kullanılan deney materyalleri ve özellikleri.

Ürün adı	Üretici firma	Doldurucu ağırlığı (%)	Doldurucu hacmi (%)	Doldurucu büyüklüğü (µm)	Rezin matriks
Venus	Heraus Kulzer, Hanau, Germany	78	61	0.7-2	BIS-GMA
Aeliteflo	Bisco, Schaumburg, USA	60	43	0.7	BIS-GMA
Tetric Flow	Ivoclar, Schaan, Liechtenstein	68	44	0.7	BIS-GMA, UDMA TEDMA
Flowline	Heraus Kulzer Hanau, Germany	62	41	0.7	TEGDMA

BIS-GMA= bis glycidly methacrylate, **UDMA**= urethane dimethacrylate, **TEGDMA**= triethylene glycol dimethacrylate

Tablo II. 24 saat ve 1 aylık bekleme süreleri sonunda elde edilen bükülme dayanım değerleri (mpa).

Test materyalleri	24 saat x±s	1 ay x±s	p
Venus	123.12±17.54	109.79±10.03	0.093
Aeliteflo	91.30±22.01	77.62±13.39	0.138
Tetric Flow	101.39±26.31	94.80±13.99	0.241
Flowline	90.07±15.09	78.75±14.99	0.066
	Kw=16.00 p = 0.001 p < 0.05	Kw=20.38 p = 0.00 p < 0.05	p>0.05

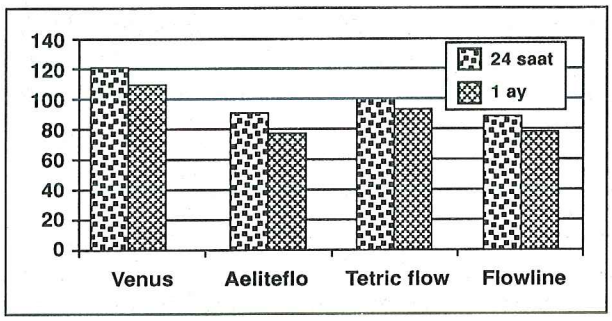

Şekil. 24 saat ve 1 aylık bekleme süreleri sonunda elde edilen bükülme dayanım grafikleri.

istatistiksel olarak önemli bulunurken ($p< 0.05$), Aeliteflo ile Flowline arasındaki fark istatistiksel olarak önemsiz bulunmuştur($p> 0.05$). Her bir kompozit rezine ait 24 saat ve 1 aya ait bükülme dayanım değerleri karşılaştırıldığında farklılık önemsiz bulunmuştur ($p>0.05$).

Tartışma

Dişhekimliğinde kullanılan restoratif materyallerin yapısal özellikleri restorasyonun klinik başarısını önemli şekilde etkilemektedir. Bu nedenle restoratif materyaller genellikle, materyalin temel özelliklerine yönelik olarak yapılan fiziksel testler ile değerlendirilmektedir[10]. Bu yapısal özelliklerin tespiti ve uygulanabilirliğinin sağlanması için çeşitli standartlar geliştirilmiştir. En çok ISO tarafından rezin bazlı restoratif materyallerin fiziksel özelliklerinin test edilebilmesi için geliştirilen standart kullanılmaktadır. Bizim çalışmamızda da bu standart kullanılmıştır. Kırılgan materyallerin dayanıklılıklarını güvenilir verilerle saptamak oldukça güçtür. Örneklerin yapımının, boyutlarının ve ortamın standardizasyonunun yanı sıra, seçilen yükleme hızı da çok önemlidir. Yükleme hızı arttıkça çatlağın büyümesi için gerekli zaman olmamasından dolayı, dayanıklılık azalacak ve hatalı veriler elde edilmesine sebep olacaktır. Bu açıdan seçilecek yükleme hızının oldukça düşük olması gerekmektedir[11,12]. Çalışmamızda da kullanılan standartın belirttiği gibi yükleme hızı 0.5 mm/dk olarak uygulanmıştır. Çiğneme kuvvetleri diş ve restorasyonlar üzerinde farklı deformasyonlara neden olmaktadır[13]. Materyalin kırılma ile ilgili özellikleri, bükülme dayanımı ve bü-

külme modülü parametrelerin saptanması ile değerlendirilebilmektedir[14,15].

Kompozit rezin materyallerin doldurucu tipi, büyüklüğü ve dağılımı fiziksel özelliklerini etkilemektedir. Diğer yandan rezin matriksin yapısının da fiziksel özellikler üzerinde etkili olduğu bilinmektedir[5–8]. Doldurucu büyüklüğü şekli ve dağılımı birbirine yakın olan kompozit rezinlerdeki bükülme dayanım farklılıkları; organik faz kompozisyonundan da olabilmektedir. Bu fark kompozit rezinin içindeki bis glycidly methacrylate (BIS-GMA), triethylene glycol dimethacrylate (TEGDMA), urethane dimethracylate (UDMA) miktarlarının farklılığından kaynaklanabilmektedir[16].

Assmussen ve Peutzfeldt[17] göre organik fazın yapısında BIS-GMA veya TEGDMA dan biri yer aldığında bükülme dayanımı artarken, TEGDMA ile BIS-GMA birlikte olduğunda bükülme dayanımı azalabilmektedir. ISO 4049 standartına göre restoratif materyallerin çiğneme kuvvetlerine dayanabilmesi için bükülme dayanımının en az 50 MPa olması gerekmektedir. Manhart ve ark.[18] yaptıkları çalışmada doldurucu ağırlığı daha fazla olan kompozitlerin bükülme dayanımı daha yüksek değer alırken, doldurucu ağırlığı birbirine yakın olan kompozitlerde ise bükülme dayanımı değerleri arasında fark bulunmamıştır. Aynı çalışmada ise doldurucu hacmi ile bükülme dayanımı arasında doğrudan bir ilişki bulunamamıştır. Yapılan bazı çalışmalarda ise doldurucu hacmi ile mekanik özellikleri arasında pozitif bir korelasyon olduğu bildirilmiştir[19–21]. Bizim çalışmamızda doldurucu hacmi ile bükülme dayanım değerleri arasında doğrudan bir ilişki bulunmazken doldurucu ağırlığı daha fazla olan Tetric Flow'un 24 saat ve 1 ay sonra elde edilen bükülme dayanım değerleri daha yüksek bulunmuştur. Doldurucu partikül ağırlığı birbirine yakın olan Aeliteflo ve Flowline'nın ise aynı sürelere ait bükülme dayanım değerleri yaklaşık değer almıştır. Yapı ve ark.[22] suda bekletilme süresinin bükülme dayanım değerlerine olan etkisinin kompozite bağlı olduğunu bildirmişlerdir. Bu çalışmada 1 ay suda bekleme süresi sonunda Venus, Aeliteflo,Tetric Flow, Flowline materyallerine ait bükülme dayanım değerlerinde düşüş görülmüştür. Polimerizasyon sırasında matriksin büzülmesi sonucu doldurucu etrafında stres oluşmaktadır. Bu yüzden rezin matriks ile doldurucu arasındaki sürtünme gücü artmaktadır. Bunun sonucunda da bükülme testi sırasında doldurucuların ayrılma eğilimi azalmaktadır[23]. Ayrıca kompozit içerisindeki rezin matriksin az miktarda su absorbe ettiği bilinmektedir. Kompozitler suda bekletildiğinde rezin matriks şişerek, doldurucular arasında radyal gerilme stresleri oluşmaktadır. Buna bağlı olarak da aşınma direnci azalmaktadır. Suda bekletildikten sonra doldurucu çevresindeki stresler azaldığından doldurucular kolaylıkla ayrılmaktadır[22]. Bu mekanizma ile 1 ay suda bekleme süresi sonunda Venus, Aeliteflo,Tetric Flow, Flowline materyallerine ait bükülme dayanım değerlerindeki düşüş açıklanabilmektedir.

Materyallerin fiziksel özelliklerine yönelik yapılan laboratuar çalışmalarının yanısıra uzun dönemde performanslarını belirleyen klinik çalışmalara da ihtiyaç duyulmaktadır. Restoratif materyallerin seçiminde her iki çalışmanın da yol gösterici olarak dikkate alınması önerilmektedir.

Sonuçlar

1. Hibrid kompozit rezinin bükülme dayanım değerleri akışkan kompozit rezinlere oranla daha yüksektir.
2. Doldurucu ağırlığı daha fazla olan kompozit rezinlerin bükülme dayanım değerleri daha yüksektir.

Kaynaklar

1. Bonilla ED, Yashar M, Caputo AA. Fracture toughness of nine flowable resin composites. J Prosthet Dent. 2003; 89: 261–7.
2. Bayne SC, Thompson JY, Swift EJ Jr, Stamatiades P, Wilkerson M. A characterization of first-generation flowable composites. J Am Dent Assoc. 1998 ;129: 567–77.
3. Burgess JO, Norling BK, Rawls HR, Ong JL. Directly placed esthetic restorative materials. Compend Contin Educ Dent. 1996; 17: 734–46.
4. Unterbrink GL, Liebenberg WH. Flowable resin composites as "filled adhesives": literature review and clinical recommendations. Quintessence Int. 1999; 30: 249–57
5. Kawaguchi M, Fukushima T, Horibe T. Effect of monomer structure on the mechanical properties of light-cured composite resins. Dent Mater. 1989; 8: 40–5.
6. Manhart J, Chen HY, Hickel R. The suitability of packable resin composites for posterior restorations. J Am Dent Assoc. 2001; 132: 639–45.
7. Manhart J, Kunzelmann, Chen HY, Hickel R. Mechanical properties

and wear behavior of light-cured packable composite resin. Dent Mater. 2000; 16: 33–40.

8. Peutzfeld A. Resin composites in dentistry: the monomer system. Eur J Oral Sci. 1997; 105: 97–116.

9. ISO: Dentistry- resin based filling materials. 1988; ISO 4049.

10. Zaimoğlu L. Mikrodoldurucu oranı farklı iki kompozit dolgunun mekanik özellikleri. AÜ Diş Hek Fak Derg. 1985; 12: 601–15.

11. Ban S, Anusavice KJ. Influence of test method on failure stress of brittle dental materials. J Dent Res. 1990; 69: 1791–9.

12. Kelly JR. Perspectives on Strength. Dent Mater. 1995; 11: 103–10.

13. Wang L, Perlatti P, Lopes IG, Pereira JC. Mechanical properties of dental restorative materials: relative contribution of labaratory test. J Appl Oral Sci. 2003; 11: 162–7.

14. Germain H, Swartz ML, Philips RW, Moore BK. Properties of microfilled composite resins as influenced by filler content. J Dent Res. 1985; 64: 155–60.

15. Gladys S, Van MB, Braem M, Lambrechts P, Vanherle G. Comparative physico-mechanical characterization of new hybrid restorative materials with conventional glass-ionomer and resin composite restorative material. J Dent Res. 1997; 76: 883–94.

16. Abado LG, Santos Cruz AC, Fonseca RG, Vaz LG. The volumetric fraction of inorganic particles and the flexural strenght of composites for posterior teeth. J Dent. 2003; 31: 353–9.

17. Asmussen E, Peutzfeldt A. Influence of UDEMA, BIS-GMA and TEGDMA on selected mechanical properties of experimental resin composites. Dent Mater. 1998; 14: 51–6.

18. Manhart J, Kunzelmann KH, Chen HY, Hickel R. Mechanical properties of new composite restorative materials. J Biomed Mater Res. 2000; 53: 353–61.

19. Kim KH, Park JH, Imai Y&Kishi T. Microfracture mechanisms of dental resin composites containing sphericallyshaped filler particles. J Dent Res. 1994; 73: 499–504.

20. Chung K& Greener EH. Correlation between degree of conversion, filler concentration and mechanical properties of posterior composite resins. J Oral Rehabil. 1990; 17: 487–94.

21. Braem M,Finger W, Van doren VE, Lambrechts P,&Vanherle G. Mechanical properties and filler fraction of dental composite. Dent Mater. 1989; 5: 346–8.

22. Yapı AUJ, Chandra SP,Chung SM, Lim CT. Changes in flexural properties of composite restoratives after aging in water. Oper Dent. 2002; 27: 468–74

23. Söderhol KJ. Influence of silane treatment and filler fraction on thermal expansion of composite resins. J Dent Res. 1984; 63: 1321–6.

İletişim adresi:
Yrd.Doç.Dr. Feridun HÜRMÜZLÜ
Cumhuriyet Üniversitesi
Diş Hekimliği Fakültesi
Konservatif Diş Tedavisi Bilim Dalı
58140, SİVAS

Tel.: 0346 219 10 10 - 2701
Fax: 0346 219 12 37
e-mail: fhurmuzlu@cumhuriyet.edu.tr

Ondokuz Mayıs Üniversitesi Diş Hekimliği Fakültesi Dergisinde Son İki Yılda Yayımlanan Makalelerin Atıflar Yönünden İncelenmesi#

Evaluation of Articles Published in Journal of Ondokuz Mayis University Faculty of Dentistry in the Last Two Years From the Point of Cited References

Hülya KÖPRÜLÜ*, Ahmet Umut GÜLER**, Ertan ERTAŞ*

ÖZET

Amaç: *Bu çalışmanın amacı Ondokuz Mayıs Üniversitesi Diş Hekimliği Fakültesi Dergisinde son iki yılda yayımlanan makaleleri atıflar yönünden incelemektir.*

Gereç ve Yöntem: *Çalışmamızda Ondokuz Mayıs Üniversitesi Diş Hekimliği Fakültesi Dergisinde 2003 ve 2004 yıllarında yayımlanan 2 cilt, 6 sayıda yer alan tüm makaleler incelenmiştir. Makalelerin türleri, kullanılan kaynak sayıları, bu kaynakların ulusal ve uluslararası kaynak olma özellikleri ve makalelerin hangi üniversitelerden geldiği tanımlayıcı istatistik yöntemi ile değerlendirilmiştir.*

Bulgular: *Dergimizin son iki yıldaki sayıları incelendiğinde (2003 ve 2004) 31 araştırma makalesi, 13 olgu sunumu ve 12 derleme yayımlanmıştır. Toplam 56 makalede 1317 adet kaynağa atıf yapılmıştır. Bunların 1211 (%91.95) tanesi uluslararası kaynaklar iken sadece 106 (%8.05) tanesi ulusal kaynaklardır. Bu makalelerin 18 tanesinde Türkçe kaynağa atıfta bulunulmamıştır. 38 makalede atıfta bulunulan 106 Türkçe kaynağın 31 (%29.25) tanesi Kitap, 69(65.09) tanesi Süreli Yayın, 5 (%4.72) tanesi Tez ve 1 (%0.94) tanesi Kongre Sunumudur.*

Sonuç: *Dergimizde yayımlanan makaleler belirli birkaç üniversitede yapılan çalışmaları içermektedir. Nedenleri; Ulusal hakemli dergiye ilginin azlığı, araştırıcıların Türkçe kaynak kullanım yetersizliği ve başka ülkelerde geliştirilen bilimsel birikimi kullanmalarıdır. Bu durumu engellemek için akademik yükseltme kriterleri arasına "bulunduğu fakülte dışındaki hakemli dergilerde Türkçe yayın şartı" getirilebilir. Türkçe kaynak gösterme ihmalleri ve eksiklikleri giderilmeye çalışılmalı ve gerekli yaptırımlar sağlanmalıdır. Örneğin; Ulusal hakemli dergilerin yayın kurallarında "Türkçe kaynak gösterme" yer alabilir. Ulusal hakemli dergilerin "Bilimsel Atıf Dizini" taraması kapsamına girmek için koyacakları hedef ve bu yolda atılacak her adım ülkemizde bilim etiğine, üretimine katkıda bulunacak ve nitel alanda gelişmemizi sağlayacaktır.*

Anahtar sözcükler: *OMÜ Diş Hekimliği Fakültesi Dergisi, atıf sayıları, makale türü*

Geliş tarihi : 18.04.2005
Kabul tarihi : 06.05.2005

ABSTRACT

Aim: *The purpose of this study was to evaluate the articles published in Journal of Ondokuz Mayıs University Faculty of Dentistry in the last two years from the point of cited references.*

Material and Methods: *In this study, all the articles published in Journal of Ondokuz Mayıs University Faculty of Dentistry (2003 and 2004, 2 Volume, 6 Issue) were investigated. Article types, the number of references used, nationality of the references, and addresses of the articles were evaluated with descriptive statistics.*

Results: *When investigated of the journal, 31 research articles, 13 case reports, and 12 reviews were published in the last two years. In a total of 56 articles, 1317 references were cited. Although 1211 references of them (91.95%) were international, only 106 references were national. There was no cited national reference in 18 articles. 106 national references included 31 (29.25%) books, 69 (65.09%) journals, 5 (4.72%) PhD Thesis, and 1 (0.94%) abstract of the congress presentation.*

Conclusion: *The articles published in our journal include only the articles of a few universities. The reasons of these are lack of interest to national journals, inefficiency of the use of Turkish resources by the researchers, and using the scientific knowledge got through in other countries. In order to prevent this, "a requirement of Turkish publication in other national journals except his own faculty" may be added to the criteria of academic promotion. The possibilities of presenting Turkish references and inadequacy should be removed and people should be forced to do it. For instance, "Presenting Turkish references" may be one of the publication rules of the journals. The aim in order to be accepted in "Scientific References Index" of journals and each step in this way will help the progress of scientific ethics and improvement in our country and also will help us to develop in quality.*

Key words: *Journal of Ondokuz Mayıs University Faculty of Dentistry, number of cited reference, article type*

Received date : 18.04.2005
Accepted date : 06.05.2005

Bu çalışma 8-9 Nisan 2005 tarihleri arasında TÜBİTAK/ANKARA'da düzenlenen Sağlık Bilimlerinde Süreli Yayıncılık-2005 Sempozyumunda kısa bildiri olarak sunulmuştur.

* *Ondokuz Mayıs Üniversitesi, Diş Hekimliği Fakültesi, Diş Hastalıkları ve Tedavisi Anabilim Dalı, Samsun*

** *Ondokuz Mayıs Üniversitesi, Diş Hekimliği Fakültesi, Protetik Diş Tedavisi Anabilim Dalı, Samsun*

Giriş

Bilim ve Bilim İnsanları yönünden yoksul bir ülke olduğumuz için, Cumhuriyet döneminin başlarında (1933), "Üniversite Reformu" gerçekleştirildi ve üniversiteye "Bilgi sahalarında araştırmalar yapmak, milli kültürü ve yüksek bilgiyi genişletmeye ve yaymaya çalışmak, devlet ve memleket hizmet ve işleri için ergin ve olgun unsurlar yetişmesine yardım etmek gibi vazifeler" verildi. Modern Türkiye'nin ilk üniversitesinin önüne konan birincil hedef "bilgi sahalarında araştırmalar yapmak" yani bilim üretmekti[1].

Türk üniversiteleri her şeyden önce düşünce ve bilgi üreten kurumlar olma niteliğini yakalayamamış, ana amaç ve uğraşı birikmiş bilgi ve meslek becerisini aktarmaktan öteye gidememiş, 1980 sonrasının nicelik artışı ise esas aranan nitelik yükselmesine bir türlü dönüşememiştir. Yurt dışı bilimsel yayın sayımızın son yıllarda gerçekten büyük ivme kazandığı, salt sayı bakımından uluslar arası düzeyde 20.liğe yükseldiğimiz doğrudur[2]. Yakından bakıldığında ise söz konusu nicelik artışının hemen tümüyle akademik yükseltmelere dış yayın zorunluluğu uygulamasının bir sonucu olduğu ortaya çıkar[3].

Yayınların bilimsel başarının ölçütü olarak daha fazla önem kazanması bunun da, bilim insanları üzerinde baskılar yaratmasıdır. Böylece, en kısa yoldan yeni bilimsel veri ve sonuçlara ulaşma çabasına girilmiştir[4].

Ülkemizde bilimin beklenen konumuna erişememesinin en önemli nedeni; **bilimi üretmenin** zahmetine katlanmak yerine, başka ülkelerde geliştirilen bilimsel birikimi ve teknolojiyi kullanmayı tercih etmemizdir. İlk bakışta ülkenin ekonomik koşullarına uygun bir çözüm gibi algılanabilecek bu yaklaşım yanlışlıklarla doludur ve göründüğü kadar da masum değildir[1].

Günümüzde bilim, modern toplumun ekonomik ve sosyal gelişmede kullanmayı amaçladığı en değerli hammaddedir. Ancak **bilim, ne petrol gibi yeraltından çıkarılabilir ne pamuk gibi tarlada yetiştirilebilir ne de ithal yoluyla karşılanabilir.** Bilime dayalı teknoloji geliştirebilen bütün ülkeler, aynı zamanda bilimde en iyi durumda olan ülkelerdir ve bunun için **bilimsel araştırmayı yaşam biçimi olarak seçmiş olan bilim insanı kadroları** yetiştirmişler ve bu kadrolara iyi çalışma koşulları sağlamışlardır. Toplumsal refahı ve ekonomik gelişmeyi sağlamaktan uzak kalan kısır sistemler sadece iyi bilim insanını harcamakla kalmamış, toplumun"bilim" den umut kesmesine, ondan uzaklaşmasına da neden olmuştur[1].

Araştırma yapma isteği ve mecburiyeti oldukça yeni bir kavramdır ve tam anlamı ile yerine oturduğu söylenemez. Kaliteli araştırma yapacak öğretim üyesi sayısı yetersizdir. Toplumun üniversiteden, eğitim dışında beklentisi hemen hemen hiç yoktur. Üst düzey bir eğitimin ise olmazsa olmaz iki koşulu vardır. İyi öğretim üyesi ve iyi öğrenci. Toplumda akademik kariyerin değeri ekonomik koşulların etkisiyle azalmıştır ve bu sahaya geçmek isteyen insanların kalitesinde bir düşüş gözlenmektedir[5].

Bilimsel araştırmalar, bilim insanlarının doğaya, insana ve topluma özgü bilgileri ortaya koyma yönündeki zihinsel çabalarını ve uygulamalarını içerir[4].

Bilim insanları, bilim dünyasının kendilerine duyduğu güveni koruyacak nitelik ve nicelikte araştırmalar yapmak zorundadırlar. Yalnızca bilim dünyasının değil, toplumun da bilim insanlarına güven ve saygı duyması çok önemlidir. Toplumsal güvenin kazanılıp korunmasında dürüstlük ve titizlik yaşamsal önem taşır[4].

Ülkemizde araştırıcılara ve genç adaylara yayın sayılarının değil, yayınların kalitesinin çok önemli olduğunun eğitiminin verilmesi gereği ve önemi üzerinde durulmalıdır[6]. Uluslararası yayın sayısındaki artışın kalite, yani nitel alanda da sağlanması (Atıf Göstergeleri) gereklidir[7].

Gerard Piel'e göre "Yayınsız bilim ölüdür". Yayım aşamasında ise yazar grubunun kendilerinden önce yapılmış olan benzer bir çalışmayı görmezden gelmeleri sıklıkla karşılaştığımız bir etik sorundur. Bilim insanının sorumluluğu, aynı konu üzerinde araştırma yapmış ve yapmakta olan diğer araştırmacılara karşı, onların katkılarını içtenlikle ve açıkça teslim edici bir tavır içinde olmayı; bu tavırları bilimsel makale yazımında tam olarak korumayı gerektirir. Ülkemizde bilim insanları ulusal dergilerde yayımlanmış makaleleri kaynak gösterme bakımından ihmalkar davranmaktadırlar. Bilimsel makalede, aynı konuda çalışmış olan önce-

ki araştırıcıların çalışmalarının kaynak gösterilmesi çok önemlidir. Bu şekilde konu ile ilgili, kabul görmüş veya tartışmalı, basılmış bilgilerle yayımlanmakta olan makale arasındaki ilişki sağlanmış olur. Ayrıca, kaynak gösterme daha başka amaçlara da hizmet eder; örneğin, diğer araştırıcıların çalışmalarına saygı gösterilmiş böylece, önceki bilim insanlarının düşün ürünlerine karşı bilim etiği açısından da doğru davranılmış olur. Göndermeler okuyucuyu ek bilgi kaynaklarına yöneltir ve önceki bilimsel sorulardaki anlaşmazlıkları işaret eder. Makalenin yazarları gösterilen kaynaklar aracılığıyla yeni bilgi ve varsayımları için destek almış olurlar[8]. Bu çalışmanın amacı Ondokuz Mayıs Üniversitesi (OMÜ) Diş Hekimliği Fakültesi Dergisinde son iki yılda yayımlanan makaleleri atıflar yönünden incelemektir.

Gereç ve Yöntem

Çalışmamızda Ondokuz Mayıs Üniversitesi Diş Hekimliği Fakültesi Dergisinde 2003 ve 2004 yıllarında yayımlanan 2 cilt, 6 sayıda yer alan tüm makaleler incelenmiştir. Makalelerin türleri, kullanılan kaynak sayıları, bu kaynakların ulusal ve uluslararası kaynak olma özellikleri ve makalelerin hangi üniversitelerden geldiği tanımlayıcı istatistik yöntemi ile değerlendirilmiştir.

Bulgular

Dergimizin son iki yıldaki sayıları incelendiğinde (2003 ve 2004) 31 araştırma makalesi, 13 olgu sunumu ve 12 derleme yayımlanmıştır. 31 araştırma makalesinin 23 (%74.19) tanesi Ondokuz Mayıs Üniversitesi Diş Hekimliği Fakültesine aitken, 2 (%6.45) tanesi Gazi Üniversitesi, 2 (%6.45) tanesi Çukurova Üniversitesi, 2 (%6.45) tanesi Cumhuriyet Üniversitesi ve 1 (%3.23) tanesi de Dicle Üniversitesi Diş Hekimliği Fakültelerinde yapılmış çalışmalardır. 13 olgu sunumunun 7'si (%53.85) OMÜ, 3'ü (%23.08) Selçuk Üniversitesi, 2'si (%15.38) Dicle Üniversitesi ve 1'i (%7.69) Çukurova Üniversitesi Diş Hekimliği Fakültelerinde yapılmış çalışmalardır. 12 derlemenin 8 (%66.67) tanesi OMÜ, 1'i (%8.33) Cumhuriyet Üniversitesi, 1'i (%8.33) Hacettepe Üniversitesi, 1'i (%8.33) Gazi Üniversitesi ve 1'i (%8.33) de Yeditepe Üniversitesi Diş Hekimliği Fakültelerinde yapılmış çalışmalardır (Tablo I).

Toplam 56 makalede 1317 adet kaynağa atıf yapılmıştır. Bunların 1211 (%91.95) tanesi uluslararası kaynaklar iken sadece 106 (%8.05) tanesi ulusal kaynaklardır. Bu makalelerin 18 tanesinde Türkçe kaynağa atıfta bulunulmamıştır. 38 makalede atıfta bulunulan 106 Türkçe kaynağın 31 (%29.25) tanesi Kitap, 69 (65.09) tanesi Süreli Yayın, 5 (%4.72) ta-

Tablo I. OMÜ Diş Hekimliği Fakültesi Dergisinde 2003-2004 yıllarında yayımlanan makalelerin türlerine ve geldikleri üniversitelere göre dağılımları.

Çalışmanın Yapıldığı Üniversite	Makale Türü			
	Araştırma	Olgu Sunumu	Derleme	Toplam
Ondokuz Mayıs Üni.	23	7	8	38 (%67.86)
Gazi Üni.	2	-	1	3 (%5.36)
Çukurova Üni.	2	1	-	3 (%5.36)
Cumhuriyet Üni.	2	-	1	3 (%5.36)
Dicle Üni.	1	2	-	3 (%5.36)
Selçuk Üni.	-	3	-	3 (%5.36)
Yeditepe Üni.	-	-	1	1 (1.79)
Hacettepe Üni.	-	-	1	1 (1.79)
Süleyman Demirel Üni.	1	-	-	1 (1.79)
Toplam	**31**	**13**	**12**	**56 (%100)**

nesi Tez ve 1 (%0.94) tanesi Kongre Sunumudur (Tablo II).

Tablo II. OMÜ Diş Hekimliği Fakültesi Dergisinde 2003-2004 yıllarında yayımlanan makalelerde yapılan ulusal ve uluslararası atıfların sayıları.

Atıf	Ulusal Yayın	Uluslararası Yayın
Süreli Yayın	69	1211
Kitap	31	
Tez	5	
Bildiri Özeti	1	
Toplam	**106** (%8.05)	**1211** (%91.95)

Dergimizde atıf yapılan Türkçe süreli yayınlar incelendiğinde 69 yayının 13 (%18.84) tanesi Ankara Üniversitesi Diş Hekimliği Fakültesi Dergisine, 9 (%13.04) tanesi Türk Diş Hekimleri Birliği Dergisine, 8 (%11.59) tanesi Hacettepe Üniversitesi Diş Hekimliği Fakültesi Dergisine, 6 (%8.70) tanesi Selçuk Üniversitesi Diş Hekimliği Fakültesi Dergisine, 6 (%8.70) tanesi Gazi Üniversitesi Diş Hekimliği Fakültesi Dergisine, 5 (%7.25) tanesi OMÜ Diş Hekimliği Fakültesi Dergisine, 4 (%5.80) tanesi TDE Diş Hekimliği Klinikleri, 3 (%4.35) tanesi Akademik Dental Diş Hekimliği Dergisi ve 3 (%4.35) tanesi Marmara Üniversitesi Diş Hekimliği Fakültesi Dergisine yapılan atıfları içermektedir (Tablo III).

Sonuç ve Öneriler

Dergimizde yayımlanan makaleler belirli birkaç üniversitede yapılan çalışmaları içermektedir. Nedenleri; Ulusal hakemli dergiye ilginin azlığı, araştırıcıların Türkçe kaynak kullanım yetersizliği ve başka ülkelerde geliştirilen bilimsel birikimi kullanmalarıdır. Bu durumu engellemek için akademik yükseltme kriterleri arasına "bulunduğu fakülte dışındaki hakemli dergilerde Türkçe yayın şartı" getirilebilir. Böylece akademisyenler farklı Ulusal hakemli dergilere yönlendirilmiş olurlar. Ayrıca çok çarpıcı bir bulgu, makalelerde atıf yapılan Türkçe kaynakların sayısının oldukça az olduğudur. Türkçe kaynak gösterme ihmalleri ve eksiklikleri giderilmeye çalışılmalı ve gerekli yaptırımlar sağlanmalıdır. Örneğin; Ulusal hakemli dergilerin yayın kurallarında "Türkçe kaynak gösterme" yer alabilir.

Tablo III. Atıf yapılan ulusal süreli yayınların dergilere göre dağılımı.

Atıf Yapılan Ulusal Süreli Yayın	Atıf Sayısı
Ankara Üni. Diş Hekimliği Fakültesi Dergisi	13 (%18.84)
Türk Diş Hekimleri Birliği Dergisi	9 (%13.04)
Hacettepe Üni. Diş Hekimliği Fakültesi Dergisi	8 (%11.59)
Selçuk Üni. Diş Hekimliği Fakültesi Dergisi	6 (%8.70)
Gazi Üni. Diş Hekimliği Fakültesi Dergisi	6 (%8.70)
OMÜ Diş Hekimliği Fakültesi Dergisi	5 (%7.25)
Türkiye Klinikleri Diş Hekimliği Bilimleri Dergisi	4 (%5.80)
Akademik Dental Diş Hekimliği Dergisi	3 (%4.35)
Marmara Üni. Diş Hekimliği Fakültesi Dergisi	3 (%4.35)
Ege Üni. Diş Hekimliği Fakültesi Dergisi	2 (%2.90)
Diğer	10
Toplam	**69**

Ulusal hakemli dergilerin "Bilimsel Atıf Dizini" taraması kapsamına girmek için koyacakları hedef ve bu yolda atılacak her adım ülkemizde bilim etiğine, üretimine katkıda bulunacak ve nitel alanda gelişmemizi sağlayacaktır. Bu gelişim ise uluslararası yarış için de sağlam bir alt yapı oluşturacaktır.

Ayrıca kendi öz dilimizi başka dillerin egemenliğinden kurtaracaktır. Çünkü bir dilin bilim dili olmasının ön koşulu, o dilin konuşulduğu toplumda"bilim üretimi"nin var olmasıdır[9]. Bilimsel düşünme dilinde yaratıcılığın sağlanması, bilim üretiminin ve eğitiminin ana dilde yapılmasıyla gerçekleşebilir[10].

1-5 Kasım 1932'de İstanbul'da gerçekleştirilen Birinci Milli Türk Diş Tababeti Kurultayı çok başarılı geçmiş ve Kurultay Başkan Yardımcısı Prof. Dr. Ziya Cemal Büyükaksoy genç diş hekimlerine ulusal bilinçlenme önerisinde bulunmuştur. "İyi ve anlaşılır tarzda yazabilmek için Gazi'nin yarattığı en önemli inkılaplardan birisi olan dil devrimine bütün varlığımızla girişmek ve Türk Diş Hekimliği'nde

kullanılan dili "sirblo, sizo, emay, enjeksiyon, gratuvar, portamprent, kanin, fastr, törant, turapiye" vesaire gibi ekseriya yanlış ve bozuk bir Fransızca ile telaffuz edilip, yeni imlaya çevrilerek Türkçe addedilen acayip kelime ve deyimlerden kurtarmak ve gerçek bir Türkçe Bilim Dili vücuda getirmek en büyük görevimizdir"[11].

73 yıl önce çok anlamlı bir görev olarak bize yüklenen bu sorumlulukta ne kadar yol aldığımızı sorgulamak zamanı gelmiş ve çoktan gecikmiştir.

Kaynaklar

1. Öztürk M. Türkiye'de Bilim: "Üçüncü Şahsın Şiiri". TÜBA Bülteni. Günce. Nisan 2004; 29: 12-4.
2. Yazıcı H. Üniversiteler, Özgünlük ve Ulusalcılık. Cumhuriyet Gazetesi, 29 Ocak 2005, 932/17.
3. Yazıcı H. Cumhuriyet BT, 26 Haziran 2004.
4. Ertekin C, Berker N, Tolun A, Ülkü D. Bilimsel Araştırmanın Doğası ve Bilim İnsanlarının Görev ve Sorumlulukları. Bilimsel Araştırmalarda Etik ve Sorunlar. Türkiye Bilimler Akademisi Yayınları. Mayıs 2002: 11–14.
5. Yurtsever E. Üniversiteler ve Çağın Koşulları. TÜBA Bülteni. Günce. Haziran 2004; 30: 4–5.
6. Kansu E. Bilimsel yanıltma ve önlenmesi. TÜBA Bilimsel Toplantı Serileri 1. Dünya'da ve Türkiye'de Bilim, Etik ve Üniversite. Ankara: TÜBİTAK Matbaası; 2000, 71–5.
7. Pak NK. Üniversitede Bilimsel Performans Değerlendirilmesi. TÜBA Bilimsel toplantı Serileri 1. Dünya'da ve Türkiye'de Bilim, Etik ve Üniversite. Ankara: TÜBİTAK Matbaası; 2000, 93–111.
8. Ertekin C, Berker N, Tolun A, Ülkü D. Bilimsel Araştırmada Yapılması Gerekenler. Bilimsel Araştırmalarda Etik ve Sorunlar. Türkiye Bilimler Akademisi Yayınları. Mayıs 2002; 15–34.
9. Ergenç I. Bilim Dili ve Ana Dil. Bilim ve Ütopya, 2001; 80: 13.
10. Terzi C. Toplum Sağlığına Bir Köprü. Tıp Eğitimi. İstanbul: İletişim Yayıncılık; 2001, 152.
11. Uzel İ. Birinci Milli Diş Tababeti Kurultayı. Ankara: Türk Dişhekimleri Birliği Yayınları; Ankara, 2002, 31.

İletişim adresi:
Yrd.Doç.Dr. Ahmet Umut GÜLER
Ondokuz Mayıs Üniversitesi
Diş Hekimliği Fakültesi
Protetik Diş Tedavisi Anabilim Dalı
55139 Kurupelit, SAMSUN

Tel : 0362 312 19 19 - 3686
Fax: 0362 457 60 32
email: auguler@omu.edu.tr

OLGU SUNUMU

Alt Birinci Molar Distalizasyonu İçin Modifiye Bir Distal Jet Apareyi: Bir Vaka Raporu

A Modified Distal Jet Appliance for Distalization of the Lower First Molars: A Case Report

Mete ÖZER*, Banu ARAS*, Mehmet BAYRAM*

ÖZET

Bu çalışmanın amacı, yer problemi nedeniyle gömülü kalmış alt ikinci küçük azılara sahip bir olguda birinci büyük azıların distalizasyonunda kullanılan modifiye bir distal jet apareyinin etkilerini incelemektir.

Süt azıların erken kaybedilmesi sonucu daimi birinci büyük azıların meziale eğilmeleri nedeniyle ikinci küçük azılar dental arkta yer bulamamakta ve bunun sonucunda ya gömülü kalmakta ya da ektopik olarak sürmektedirler. Kliniğimize ortodontik tedavi için başvuran 11,5 yaşındaki erkek hastanın sağ ikinci küçük azı dişinin gömülü olduğu, sol ikinci küçük azı dişinin ise yeterli yer bulamadığı için tam olarak süremediği gözlendi. Bu olguda, alt ikinci küçük azı dişlerin tam olarak sürebilmeleri için alt birinci büyük azıların distalizasyonu amacıyla modifiye bir distal jet apareyi planlandı ve uygulandı.

Tedaviye başladıktan 4 ay sonra alt ikinci premolar dişlerin normal konumda sürebilmeleri için yeterli yer sağlandı. Sefalometrik incelemede birinci büyük azıların paralel olarak distale hareketlerinden daha ziyade dikleştikleri ve alt keserlerin protrüzyona uğradıkları belirlendi.

Anahtar sözcükler: *Molar distalizasyonu, distal-jet*

Geliş tarihi : 04.11.2004
Kabul tarihi : 31.01.2005

ABSTRACT

The purpose of this study was evaluate the effects of a modified distal jet appliance for distalization of the lower first molars in impacted second premolars case due to space deficiency.

Second premolars could be impacted or ectopically erupted because of the early loss of deciduous molars and mesially tipping of the first permanent molars. An 11.5 years old boy who applied to our clinic had an impacted lower second premolar on the right side and ectopically erupting second premolar on the left side due to space deficiency in the lower arch. A modified distal jet appliance was planned and used for distalization of lower first molars.

Adequate space for eruption of lower second premolars was gained in four months time after treatment initiated. Cephalometrically the lower first molars were more uprighted than distalized and incisors were protruded.

Key words: *Molar distalization, distal-jet*

Received date : 04.11.2004
Accepted date : 31.01.2005

Giriş

Ortodontinin gelişim süreci boyunca dönem dönem farklı tedavi yaklaşımları kabul görmüş, kimi zaman çekimli, kimi zaman ise çekimsiz tedavi akımları oluşmuştur. Son yıllarda çekimsiz tedavi yaklaşımına karşı artan ilgi, arklarda yer kazanmaya yönelik aygıtların popülarite kazanmasını da beraberinde getirmiştir[1-3].

Üst çenede yer kazanmak alt çeneye oranla daha kolay olup üst birinci büyük azıların distalizasyonuna yönelik ağız dışı apareyler ve Cetlin, Wilson, Pendulum, Jones-Jig, Distal-Jet, Herbst, Magnetler gibi bir çok ağız içi apareyler kullanılırken, alt çenede bu apareylerin kullanımı daha sınırlı ve güçtür[4–7].

Alt çenede birinci büyük azı dişlerin distalizasyonunda ağız dışı aygıt kullanımı, kondil üzerinde oluşturdukları gerilim, stabilite ve kooperasyon problemleri nedeniyle pek tercih edilmez[7]. Yay veya vidalı hareketli apareyler de yine kooperasyon dezavantajı taşırlar[7]. Arklarda yer kazanmaya yönelik uygulanan aygıtlardan biri de distal-jet'tir. Carano ve ark.[8], 8 yılı aşkın bir süre önce hasta kooperasyonu gerektirmeden tek veya çift taraflı molar distalizasyonu oluşturabilen estetik sabit bir aparey olarak distal-jet'i ortodontiye sunmuşlardır[8]. Carano ve ark.[8], 45, 42 ve 31 yaş-

* *Ondokuz Mayıs Üniversitesi, Diş Hekimliği Fakültesi, Ortodonti Anabilim Dalı, Samsun*

larındaki erişkin üç hastada, protez uygulaması öncesinde distal-jet kullanarak ortalama üç ayda alt molar dikleşmesi sağlamışlardır. Bu çalışmanın ışığı altında, mandibular distal-jet'in ekstrüziv komponentinin ihmal edilebilir düzeyde oluşu, maksiller distal-jet'in tam tersine molar bağlantısının rijit olmamasıyla kuvvet etki noktasının kron seviyesine taşınarak distal kron tipping'i oluşturması, nispeten az yer kaplaması, konforlu oluşu, basit yerleşimi ve kooperasyon gerektirmemesi gibi avantajları olduğu bildirilmiştir[9,10].

Süt azıların erken kaybedilmesi sonucu daimi birinci büyük azıların meziale eğilmeleri nedeniyle ikinci küçük azılar dental arkta yer bulamamakta ve bunun sonucunda ya gömülü kalmakta ya da ektopik olarak sürmektedirler. Bu çalışmanın amacı, yer problemi nedeniyle gömülü kalmış alt ikinci küçük azılara sahip bir olguda birinci büyük azıların distalizasyonunda kullanılan modifiye bir distal jet apareyinin etkilerini incelemektir.

Olgu

Kliniğimize ortodontik tedavi için başvuran 11,5 yaşındaki erkek hastanın yapılan klinik muayene ve radyolojik incelemelerinden sonra sağ ikinci küçük azı dişinin gömülü, sol ikinci küçük azı dişinin ise yeterli yer bulamadığı için tam olarak süremediği gözlendi. Olgunun sefalometrik film analizi incelendiğinde sagittal yönde iskeletsel Sınıf I (ANB açısı=2.5°), vertikal yönde yüksek açılı (SN-GoGn açısı=40.2°) olduğu belirlendi. Hastanın oklüzyonu incelendiğinde sağ tarafta Angle Sınıf 3, sol tarafta Angle Sınıf 1 molar ilişkiye ve 4 mm overjete sahip olduğu saptandı. Yapılan model analizinde üst çenede 4 mm, alt çenede 7 mm yere ihtiyaç olduğu saptandı (Resim 1).

Hastanın panoramik filmi incelendiğinde alt ikinci molarların sürmüş olduğu ancak henüz kök gelişimini tamamlamadıkları, üçüncü molarların ise kron kalsifikasyonlarının başlamış olduğu izlenmekteydi. Çekimsiz sabit tedavi planlanan bu olguda, alt ikinci küçük azı dişlerin tam olarak sürebilmeleri için alt birinci büyük azıların distalizasyonu amacıyla modifiye bir distal jet apareyi planlandı ve uygulandı (Resim 2).

Ankraj ünitesi olarak planlanan, birinci premolar bantlarını birleştiren lingual ark'ın içinde yer aldı-

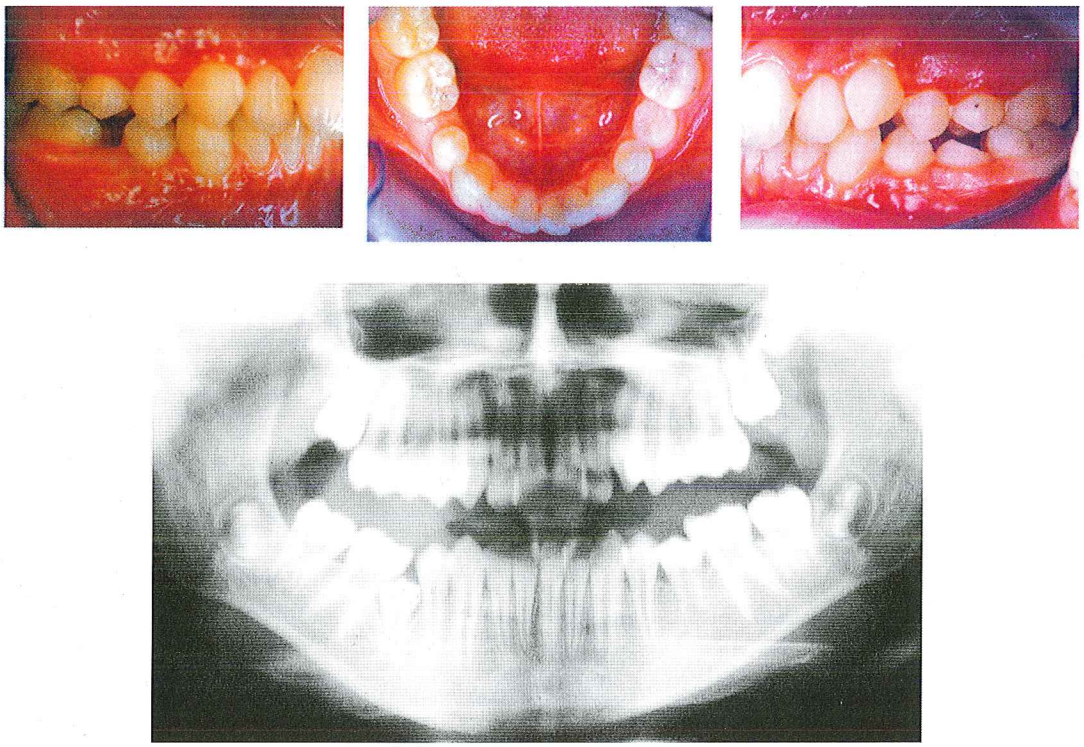

Resim 1. Olgunun ortodontik tedavi öncesi ağız içi fotoğrafları ve panoramik filmi.

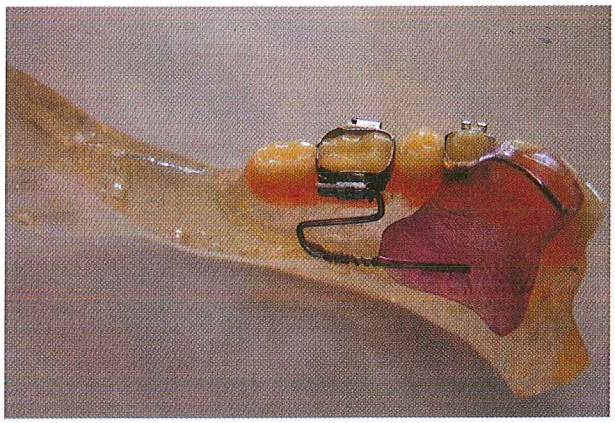

Resim 2. Olguda kullanılan intraoral distalizasyon apareyi.

ğı akrilik yapı içerisine, oklüzal düzleme paralel olacak şekilde 1 mm'lik tüpler yerleştirildi. Molar bantların lingualine yerleştirilmiş sheathlere mezialden yerleşen telin tüp içine giren kolunun distaline, yayın kaymasını engellemek amacıyla lehimden durdurucu boncuk yapıldı. 150 gr NiTi open coil spring tele geçirilerek tel tüp içine yerleştirilip rahat simantasyon amacıyla aktif halde ligatür telleriyle sabitlendi ve ağız içine taşınarak camiyonomer siman ile yapıştırıldıktan sonra ligatür telleri kesilerek uzaklaştırıldı. Tedaviye başladıktan 4 ay sonra alt ikinci küçük azı dişlerin normal konumda sürebilmeleri için yeterli yer sağlandı ve alt ikinci küçük azıların tamamen sürdükleri gözlendi (Resim 3). Panoramik film incelendiğinde distalizasyon sonrasında alt birinci büyük azılarla beraber alt ikinci büyük azıların da distale devrildikleri görüldü. Alt arkta yeterli yer sağlandıktan sonra, rotasyonların düzeltilmesi ve Sınıf 1 molar ve kanin ilişkinin sağlanması amacıyla, MBT (Mc Lauglin, Bennett ve Trevisi) sistem ile kısa süreli sabit ortodontik tedavisine başlandı. Alt molar distalizasyonuyla özellikle sol tarafta meydana gelen Sınıf 2 ilişkinin düzeltilmesi ve overjetin azaltılması amacıyla seviyeleme ve sıralama sonrasında farklı kuvvetlerde sınıf 2 ağız içi elastik 2 ay süreyle kullanıldı. 10 aylık sabit ortodontik tedavi sonrasında Angle Sınıf 1 molar ve kanin ilişkisi sağlanarak hastaya uygun bir oklüzyon ve estetik kazandırıldı. Tedavi sonrası alınan panoramik filmde distalizasyon sonrasında alt ikinci molarlarda gözlenen distale devrilme hareketinin sabit ortodontik tedaviyle normale döndüğü izlendi (Resim 4).

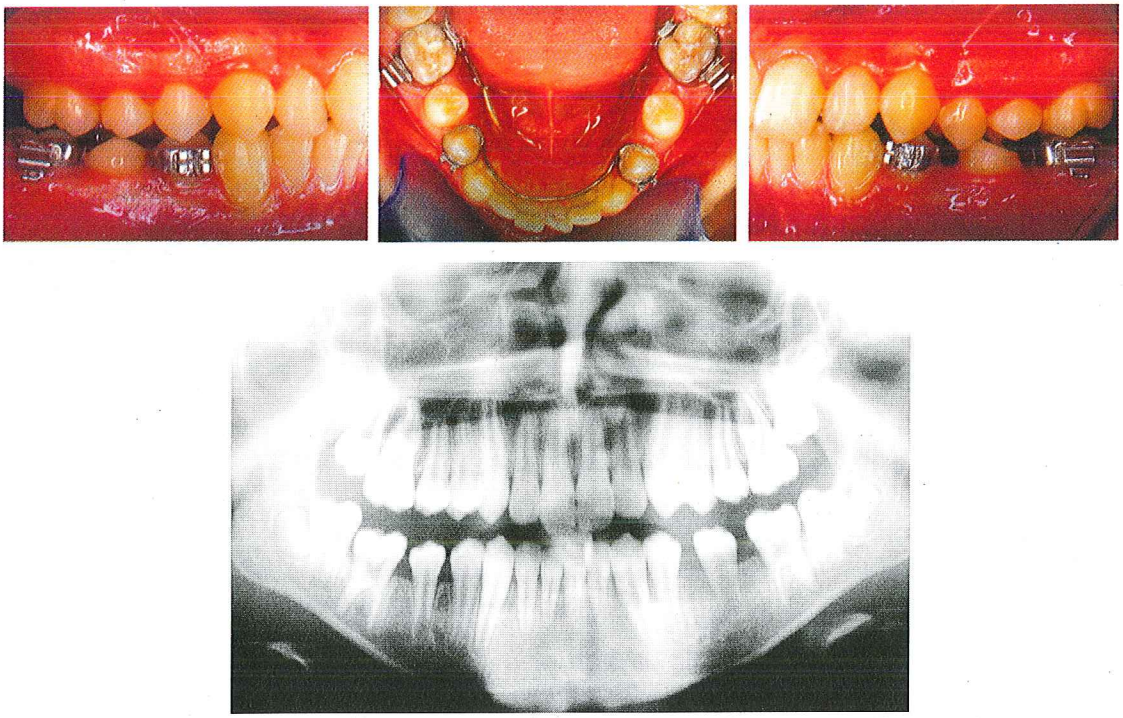

Resim 3. Olgunun distalizasyon sonrası ağız içi fotoğrafları ve panoramik filmi.

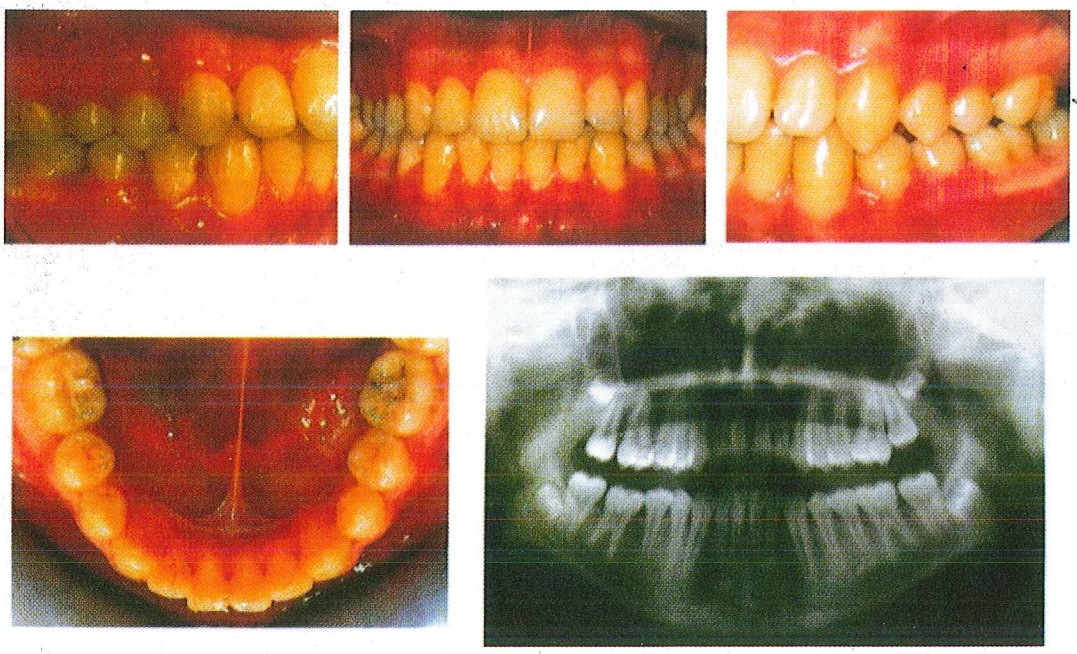

Resim 4. Olgunun ortodontik tedavi sonrası ağız içi fotoğrafları ve panoramik filmi.

Tartışma ve Sonuç

Süt dişlerinin ark içinde korudukları yerin çeşitli nedenlerle zamanından önce kaybedilmesi, gömülü kalma, ektopik erüpsiyon, ark içi yer darlıkları ve çapraşıklık gibi sonuçlar doğurabilmektedir. Süt azıların erken kaybına bağlı olarak daimi birinci büyük azıların, ikinci küçük azıların sürmesini engelleyecek ve gömülü kalmalarına neden olacak şekilde meziale devrildiği olgumuzun tedavi yaklaşımında, hem hasta kooperasyonu gerektirmemesi hem de çekim yapılmaksızın alt çenede yer sağlaması avantajları açısından modifiye bir distal jet apareyi planlandı.

Sefalometrik incelemede birinci büyük azıların paralel olarak distale hareketlerinden daha çok dikleştikleri ve alt keserlerin protrüzyona uğradıkları belirlendi (Şekil 1, 2 ve Tablo).

Kinzinger, Gross ve Diedrich'in üç hastadan oluşan vaka raporunda lingual ark ile 15 haftada ortalama 4.8 mm molar distalizasyonu gerçekleştirdiklerini bildirmişlerdir[11]. Franzulum apareyi ile 4.5-5 mm molar distalizasyonu, 4 derece kron tipping'i, 1 derece keser tipping'i ve 1 mm ankraj

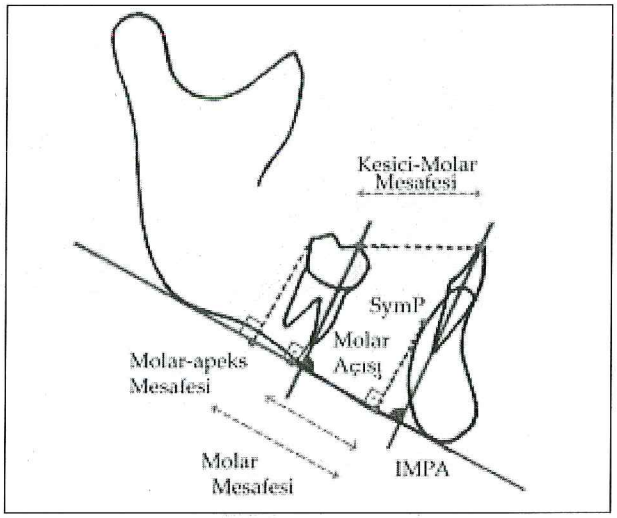

Şekil 1. Olgunun distalizasyon öncesi ve sonrası sefalometrik çakıştırması ve kullanılan sefalometrik ölçümler.

***IMPA(°)**; alt kesici uzun aksı ile mandibular düzlem arasındaki açı, **Molar açısı(°)**; alt birinci moların mezial tüberkül tepesiyle mezial kök apeksini birleştiren doğru ile mandibular düzlem arasındaki açı, **Molar mesafesi (mm)**; alt birinci molar kronunun en distal noktasından indirilen dikmenin mandibular düzlemi kestiği nokta ile simfiz'in en distal noktasından (SymP) indirilen dikmenin mandibular düzlemi kestiği nokta arası mesafe, **Molar kesici mesafesi (mm)**; molar mezial tüberkül tepesi ile santral kesici noktası arası mesafe, **Molar apeks mesafesi (mm)**; molar apeksinden indirilen dikmenin mandibular düzlemi kestiği nokta ile simfiz'in en distal noktasından (SymP) indirilen dikmenin mandibular düzlemi kestiği nokta arası mesafe*

Tablo. Distalizasyon öncesi ve sonrası değerlendirilen sefalometrik ölçümler.

Ölçümler	Distalizasyon öncesi	Distalizasyon sonrası	Fark
SN-GoGn (°)	40.2	40.1	-0.1
Max-Mand (°)	28.9	29.3	0.4
IMPA(°)	85.5	87	1.5
Molar açısı (°)	94	113	19
Molar mesafesi (mm)	28	32	4
Molar kesici mesafesi (mm)	24	32	8
Molar apex mesafesi (mm)	17.5	17.5	0
İnterinsizal açı (°)	130.6	123.7	-6.9
Overjet (mm)	6.4	5.5	-0.9
Overbite (mm)	3.7	2.8	-0.9

uygulaması sonrasında 4 mm'lik molar distalizasyonu sağlanırken, molar dişin 19° kron tiping'ine uğradığı ve alt keserlerin protrüze olduğu IMPA değerinin 1.5 derece arttığı gözlenmiştir. Mandibular molarların posterior hareket miktarının minimum olduğu; ark boyutlarındaki değişimin ark genişlemesi ve keser protrüzyonuyla sağlandığı bildirilmiştir[3]. Bu vakada da alt birinci büyük azı dişinin paralel hareketten ziyade dikleştiği ve alt keser protrüzyonu ile alt ikinci küçük azı dişine yer sağlandığı gözlenmiştir. O'Donnell ve ark.nın[1] bir çalışmasında, lip bumper ile molar distale hareket miktarı 4.73° tipping'e bağlı olarak 0.95 mm bulunmuştur. 4 mm'lik molar distalizasyonuna karşılık, toplam 19 derecelik bir dikleşmenin gözlendiği bizim olgumuzda da benzer değerler elde edilmiştir.

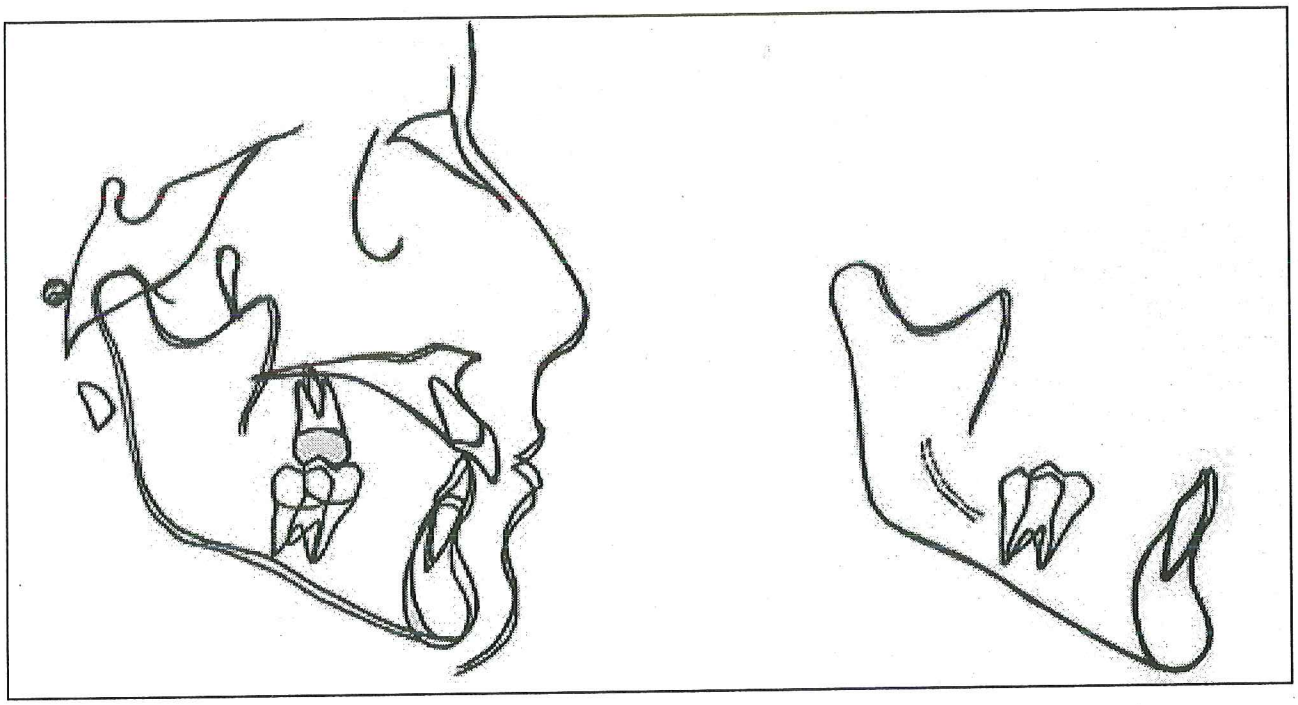

Şekil 2. Olgunun distalizasyon öncesi ve sonrası genel ve lokal sefalometrik çakıştırması (genel çakıştırma SN düzlemi üzerinde S noktasında, lokal çakıştırma ise mandibular kanal ve simfizin arka sınırı üzerinde).

kaybı bildirilmiştir[7]. Osborn ve ark.[3], Lip Bumper'la yaptıkları çalışmalarında, 11 aylık tedavi sürecinde IMPA'nın 2,92°, molar açısının 3,09° ve molar mesafesinin 0,36 mm arttığını göstermişlerdir. Bizim olgumuzda ise 4 aylık distal jet

Sonuç olarak, herhangi bir nedenle birinci büyük azıların meziale eğimlendiği ve alt keser eğimlerinin uygun olduğu vakalarda, distal jet uygulanarak molar dikleşmesi ve arkta yer kazanımı gerçekleştirilebilir.

Kaynaklar

1. O'Donnell S, Nanda RS, Ghosh J. Perioral forces and dental changes resulting from mandibular lip bumper treatment. Am J Orthod Dentofacial Orthop. 1998; 113: 247–55.
2. Hodge YY, Nanda RS, Ghosh J, Smith D. Forces produced by lip bumpers on mandibular molars. Am J Orthod Dentofacial Orthop. 1997; 111: 613–22.
3. Osborn WS, Nanda RS, Currier GF. Mandibular arch perimeter changes with lip bumper treatment. Am J Orthod Dentofacial Orthop. 1991; 99: 527–32.
4. Ngangtung V, Nanda RS, Bowman SJ. Post treatment evaluation of the distal jet appliance. Am J Orthod Dentofacial Orthop. 2001; 120: 178–85.
5. Nevant CT, Bushang PH, Alexander RG, Steffen JM. Lip bumper therapy for gaining arch length. Am J Orthod Dentofacial Orthop. 1991; 100: 330–6.
6. Bolla E, Muratore F, Carano A, Bowman SJ. Evaluation of maxillary molar distalization with the distal jet: a comparison with other contemporary methods. Angle Orthod. 2002; 72: 481–94.
7. Byloff F, Darendeliler MA, Stoff F. Mandibular molar distalization with the franzulum appliance. J Clinical Orthod. 2000; 34: 518–23.
8. Carano A, Testa M, Bowman SJ. The distal jet simplified and updated. J Clinical Orthod. 2002; 36: 586–90.
9. Quick AN, Haris AMP. Molar distalization with a modified distal jet appliance. J Clinical Orthod. 2000; 34: 419–23.
10. Carano A, Testa M, Sicilliani G. The distal jet for uprighting lower molars. J Clinical Orthod 1996; 30: 707–10.
11. Kinzinger G, Gross U, Diedrich P. Fixed lingual arch appliance for compliance-free unilateral molar distalization in the mandible (the case studies). J Orofac Orthop. 2000; 61: 440–9.

İletişim adresi:
Yrd.Doç.Dr. Mete ÖZER
Ondokuz Mayıs Üniversitesi
Diş Hekimliği Fakültesi
Ortodonti Anabilim Dalı
55139 Kurupelit, SAMSUN

Tel : 0362 312 19 19 - 3022
Fax: 0362 457 60 32
email: meteozer@omu.edu.tr

Ondokuz Mayis Univ Dis Hekim Fak Derg 2005; 6 (2): 109–114

Çocuklarda Dentijeröz Kistlerin Marsüpiyalizasyon ile Tedavisi

Treatment of Dentigerous Cysts by Marsupialization in Children

Emin ESEN*, Özgür ERDOĞAN*, Sevinç KARAN**

ÖZET

Dentijeröz kistler, sürmemiş dişleri çevreleyen mine organı artıklarından köken alan odontojenik kistlerdir. Dentijeröz kistlerin tedavisinde kullanılan temel tekniklerden biri olan marsüpiyalizasyon ile kist kavitesinin içerisindeki sıvı basıncının azaltılması ve mevcut defektin yeniden kemikle dolması hedeflenir. Tekniğin önemli avantajları olarak komşu anatomik oluşumların korunmasını sağlaması, enükleasyon sonrası oluşabilecek patolojik kırık riskini azaltması ve gömülü kalmış dişlerin sürmesine izin vermesi sayılabilir. Marsüpiyalizasyon, kemik rejenerasyonunun daha hızlı olması ve kök gelişimini henüz tamamlamamış dişlerin sürme potansiyellerin yüksek olması nedeni ile çocuklarda görülen kistlerin tedavisinde uygun bir tedavi yöntemidir. Bu makalede kliniğimizde marsüpiyalizasyon ile tedavi edilmiş olan 3 olgu sunularak tedavi alternatifleri ve olası komplikasyonları tartışılmıştır.

Anahtar sözcükler: *Dentijeröz kist, marsüpiyalizasyon, çocuk hasta*

ABSTRACT

Dentigerous cysts are odontogenic cysts, which originate from the remnants of the enamel organ around the crowns of unerupted teeth. The target of marsupialization, which is one of the basic methods described for the treatment of dentigerous cysts, is the relief of the cystic fluid pressure followed by the ingrowth of new bone into the defect. Advantages of the technique may be described as: preservation of the anatomical structures, lowering the risk of pathologic fractures following enucleation and allowing the eruption of impacted teeth. Marsupialization may be a better choice of treatment in children because of the faster bone regeneration in children and the higher eruption potential of teeth with immature roots. In this article we presented three cases of dentigerous cysts that had been treated with marsupialization in our clinic and discussed alternative treatments and possible complications.

Key words: *Dentigerous cyst, marsupialization, pediatric patient*

Giriş

Dentijeröz kistler, sürmemiş dişleri çevreleyen epitelden köken alan, radiküler kistlerden sonra en sık görülen odontojenik kistlerdir[1]. Tedavisinde öncelikle ilgili diş veya dişlerin çekimi ve kistin enükleasyonu önerilmektedir[2]. Büyük kistlerin tedavisinde alternatif bir yaklaşım olarak marsüpiyalizasyon yöntemi uygulanabilmektedir. Marsüpiyalizasyonda kist kavitesi, açılan bir pencere aracılığıyla ağız boşluğu ile birleştirilir. Bu yöntem ile kist kavitesinin iç basıncının azaltılması ve zaman içerisinde kavitenin küçültülmesi amaçlanır. Marsüpiyalizasyon tek başına bir çok kistin tedavisi için yeterli olmakla birlikte bazı durumlarda kist kavitesinin küçültülmesi ve daha konservatif bir cerrahi yaklaşımın ön hazırlığı amacıyla, enükleasyon öncesinde uygulanmaktadır[2].

Geliş tarihi : 06.12.2004
Kabul tarihi : 01.04.2005

* *Çukurova Üniversitesi, Diş Hekimliği Fakültesi, Ağız-Diş-Çene Hastalıkları ve Cerrahisi Anabilim Dalı, Adana*

** *Çukurova Üniversitesi, Diş Hekimliği Fakültesi, Ortodonti Anabilim Dalı, Adana*

Marsüpiyalizasyon çocuk hastalarda görülen dentijeröz kistlerin tedavisi için koruyucu bir yaklaşımdır ve yeterli ark uzunluğunun varlığında kistin tedavisi ile birlikte gömülü kalmış dişlerin sürmesine de olanak sağlar. Bu makalede marsüpiyalizasyon ile tedavi edilen 3 olgu sunularak tedavi alternatifleri ve olası komplikasyonlar tartışılmıştır.

Olgu Sunumu 1

12 yaşında bir kız 2001 yılı Aralık ayında alt çenesinin sol yarısında 1 sene önce başlayıp yavaş büyümeye devam eden ağrısız şişlik şikayeti ile kliniğimize başvurdu. Klinik muayenede sol alt 2. süt molar dişin halen ağızda olduğu görüldü. Ayrıca premolar ve birinci molar bölgesinde kortikal kemikte genişleme tespit edildi. Panoramik radyografide

Received date : 06.12.2004
Accepted date : 01.04.2005

çürük süt ikinci moların apikalinde sınırları belirgin 2,5 cm çapında uniloküler osteolitik lezyon saptandı (Resim 1). Daimi 2. premolar dişin kist kavitesi içinde yer aldığı gözlendi. Daimi 1. premolar elektrikli pulpa testine yanıt vermezken 1. moların geç yanıt verdiği ve dişlerin hafif derecede mobil olduğu tespit edildi. Sistemik hastalık hikayesi bulunmayan hastanın ağız dışı muayenesinde kronik lenfadenopati saptandı. İlgili taraf alt dudakta his kaybı veya değişikliği tespit edilmedi.

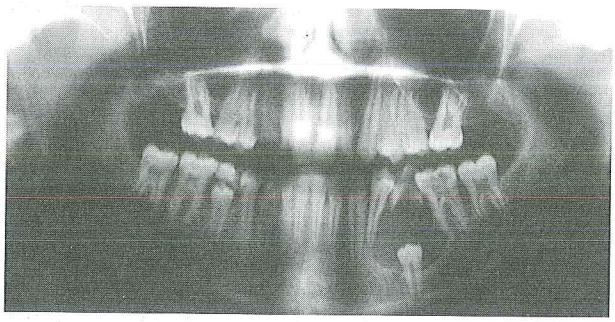

Resim 1. Preoperatif panoromik radyografi görüntüsü. Sol alt premolar bölgede gömülü ikinci premolar diş ile ilişkili dentijeröz kist görülüyor (Olgu 1).

Lokal anestezi altında enjektör ile yapılan aspirasyonda infekte kist sıvısı örneği elde edildi. Süt ikinci molar diş çekiminden sonra kist kavitesinin kret tepesine bakan açıklığı genişletildi ve kavite 200 ml serum fizyolojik (SF) ile yıkanarak aspire edildi. Açıklığın devamlılığını sağlamak amacıyla kaviteye Nitrofurazone (Furacine®, Eczacıbaşı İlaç Sanayi , Lüleburgaz) pomat emdirilmiş tampon yerleştirildi. Operasyon öncesinde kanal tedavisi yapılmış olan komşu dişler 0.7 mm çapında tel ile splintlendi. Kist ile uyumlu lezyon epitelinden alınan örnekler ve aspire edilen sıvının histopatolojik incelemesi sonucu, lezyona infekte dentijeröz kist teşhisi konuldu. Hasta birinci ayda 3 günlük aralıklarla kontrole çağırılarak kavite SF ile yıkandı ve tampon değiştirildi. Birinci aydan sonra SF irrigasyonu hastanın ailesi tarafından evde gerçekleştirildi. Beşinci ayda gömülü ikinci premolar dişin sürme hareketiyle komşu dişlerin servikal seviyesine kadar yükseldiği görüldü (Resim 2). Yer darlığı nedeniyle sürme hareketini tamamlayamayan dişin sürdürülebilmesi amacıyla ortodontik tedaviye başlandı. Bu amaçla gömülü dişin üzeri açılarak button yapıştırıldı. Alt arkta yer açabilmek için birinci premolar ve birinci molar dişler braketlenip bantlanarak araya itici

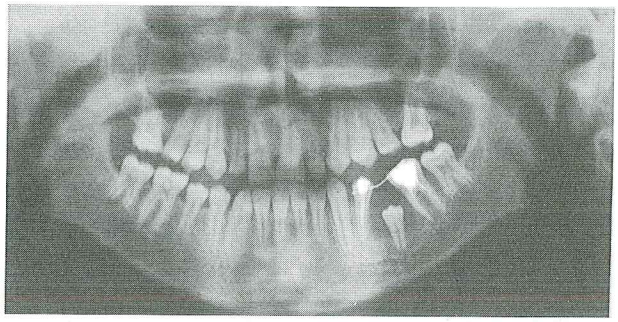

Resim 2. Postoperatif 5. ay panoromik radyografi görüntüsü. Gömülü ikinci premolar dişin komşu dişlerin servikal seviyelerine kadar sürdüğü görülüyor (Olgu 1).

zemberek yerleştirildi. Önce bölümlü, daha sonra da sürekli ark üzerinde elastik iplik ile ikinci premolar dişe ortodontik kuvvet uygulandı. Dişin okluzal seviyeye ulaşması yaklaşık 4 ay sürdü (Resim 3). Hastanın 32 aylık takibinde kist kavitesinin tamamen kemikle dolduğu ve herhangi bir şikayetinin olmadığı saptandı (Resim 4).

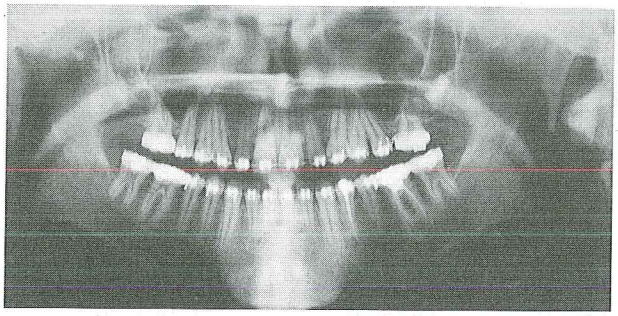

Resim 3. Postoperatif 30. ay panoromik radyografi görüntüsü. Sol alt 2. premolar dişin tamamen sürdüğü görülüyor (Olgu 1).

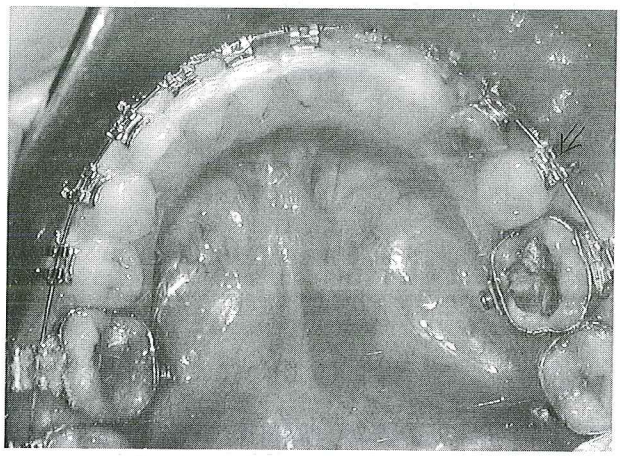

Resim 4. Hastanın ağız içi görüntüsü. Marsüpiyalizasyon sonrası sürdürülen diş ok ile gösterildi (Olgu 1).

Olgu Sunumu 2

12 yaşındaki erkek hasta, 2002 yılı Mayıs ayında alt çene sol yarısında 6-7 aydır devam eden, ağrı ve şişlik şikayeti ile kliniğimize başvurdu. Ağız içi klinik muayenesinde sol alt molar bölgede ekspansiyon ve 2.premolar ile 2.molar'da ileri derecede mobilite tespit edildi. Alt dudağın sol yarısında uyuşukluk veya ekspansif alanda palpasyonda hassasiyet gözlenmedi. Ağız dışı muayenede yüzde belirgin derecede asimetri gözlenirken, lenfadenopati saptanmadı. Anamnezinde hastanın sistemik bir rahatsızlığının olmadığı, şişkinliğin 7 ay önce meydana geldiği, ilgili taraftaki 1. molar dişin çekildiği ancak şişliğin büyümeye devam ettiği öğrenildi. Panoramik radyografide sol alt 2. premolar ile 3.molar arasında uzanan, 5 cm çapında radyolusent lezyon izlendi (Resim 5). Bilgisayarlı tomografi incelemesinde kist ile uyumlu lezyonun bukkolingual yönde de belirgin genişlemeye neden olduğu görüldü (Resim 6).

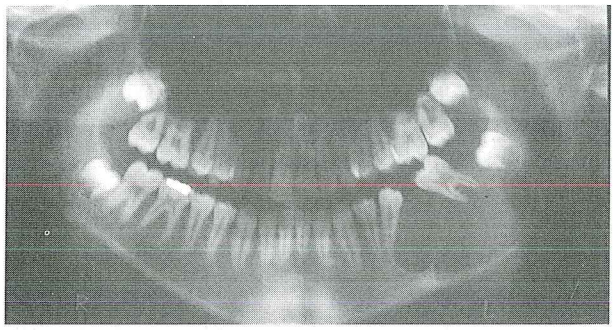

Resim 5. Preoperatif panoromik radyografi görüntüsü. Sol alt molar bölgedeki dentijeröz kist görülüyor (Olgu 2).

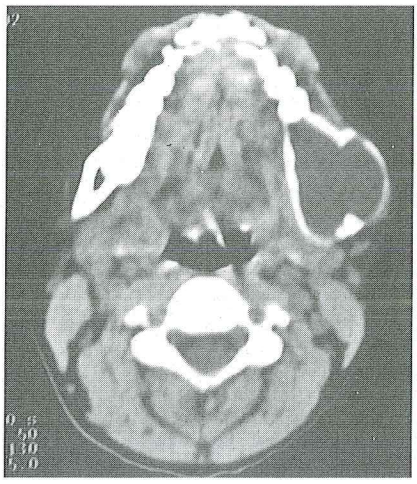

Resim 6. Preoperatif aksiyel bilgisayarlı tomografi kesiti. Kistin bukkolingual yöndeki ekspansiyonu görülüyor (Olgu 2).

Operasyon öncesinde alınan insizyonel biyopsinin sonucu dentijeröz kist olarak rapor edildi. İntravenöz sedasyon ve lokal anestezi altında sol mandibular 2. premolar, 2. molar ve 3. molar çekildi ve kavitenin krestal sınırında 1 cm. çapında pencere açıldı. Kavite, Nitrofurazone pomat emdirilmiş tampon ile dolduruldu. Eksize edilen dokuların histopatolojik incelemesi sonucu dentijeröz kist teşhisi doğrulandı. İlk ay süresince hasta üç günde bir tampon değişimi ve SF irrigasyonu için çağrıldı (Resim 7). Kavitenin yiyecek artıklarından korunması ve karşıt dental ark ile oklüzyonun sağlanabilmesi için akrilik bir obturatör hazırlandı. Hasta kist kavitesinin günlük temizliğini yapmak üzere SF yıkaması konusunda eğitildi ve işleme devam etmesi önerildi. Aylık kontrollerde obturatörün kavite içerisine ilerleyen kısmı küçültüldü. 6. ayda kavite hacminin 4 cc'den 0.5 cc'ye gerilediği görüldü. Birinci yılda kavite tamamen kayboldu ve ağız içi ve ağız dışında ekspansiyon kalmadı. İkinci sene radyografik ve klinik muayenede herhangi bir nüks saptanmadı (Resim 8).

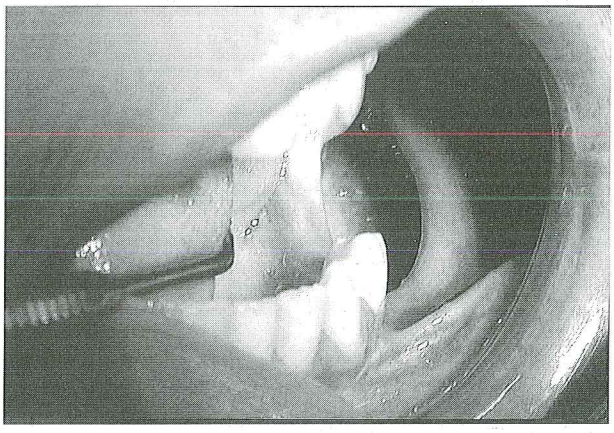

Resim 7. Postoperatif birinci ay klinik görüntüsü. Kist kavitesinin sınırları görülüyor (Olgu 2).

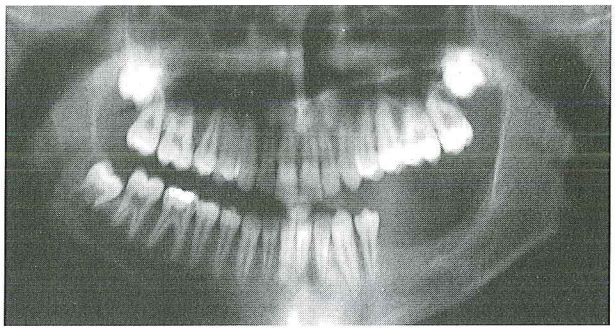

Resim 8. Postoperatif 30. ay panoromik radyografi görüntüsü. Kist kavitesinin tamamen gerilediği görülüyor (Olgu 2).

Olgu Sunumu 3

8 yaşında bir erkek hasta 2002 yılı Mart ayında alt çenenin sağ tarafındaki şişlik şikayeti ile kliniğimize başvurdu. Klinik muayenede sağ mandibular 1. süt moların vestibülünde ekspansiyon görüldü. Radyografik muayenede sürmemiş daimi 1. premolar dişin koronal kısmını çevreleyen 1,5 cm. çapında radyolusent lezyon görüldü (Resim 9). Sistemik hastalığı bulunmayan hastada lenfadenopati veya his değişikliği saptanmadı.

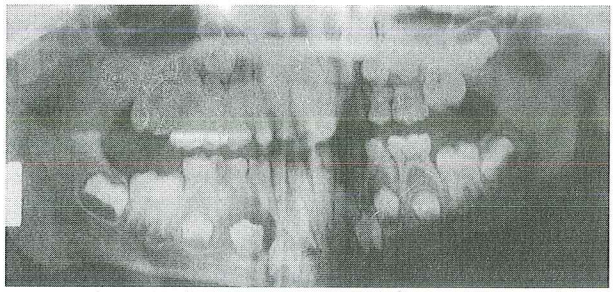

Resim 9. Preoperatif panoromik radyografi görüntüsü. Sağ alt 1. süt molar diş apikali ile sürmemiş daimi 1. premolar dişin kronu çevresindeki lezyon görülüyor (Olgu 3).

Lokal anestezi altında sağ alt 2. süt molar çekildi. Kavitenin kret tepesi yönündeki kenarında pencere açılmasını takiben Nitrofurazone pomat emdirilmiş tampon yerleştirildi. Lezyon epitelinden alınan örnekler ve aspirasyon sıvısının histopatolojik incelemesi sonucu lezyona dentijeröz kist teşhisi konuldu. Hasta ilk 2 hafta süresince 3 günlük aralıklarla tampon değişimi ve kavitenin yıkanması için çağrıldı. Bundan sonraki 2 ay SF irrigasyonu evde ebeveynleri tarafından yaptırıldı. 2. yıl kontrolünde 1. premoların tamamen sürdüğü görüldü ve kistin rekürrensine dair herhangi bir bulgu saptanmadı (Resim 10).

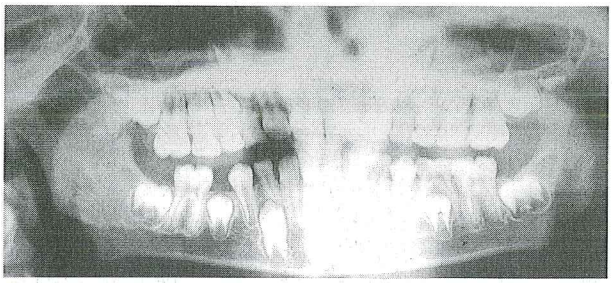

Resim 10. Hastanın 24. ay panoromik radyografi görüntüsü. 1. premolar dişin tamamen sürdüğü görülüyor (Olgu 3).

Tartışma

Dentijeröz kistlerin patogenezinde sürmemiş dişin kronu ile mine organı artıkları arasında biriken sıvıların rol oynadığı öne sürülmektedir[2]. Dentijeröz kist sıklıkla genç erişkinlerde mandibular ve maksiller üçüncü molar bölgede gelişir, asemptomatik ilerler ve rutin radyografik incelemelerde fark edilir[3]. Çocuk yaşta meydana gelen dentijeröz kistlerin etiyolojisinde komşu devital süt dişlerinden kaynaklanan inflamasyonun sürmekte olan daimi dişlerin folikülüne yayılmasının etken olduğu öne sürülmektedir[4]. Bu teori, sunumunu yaptığımız hastalar ile uyuşmaktadır. Birinci ve üçüncü hastada, çürük süt molar dişlerden kaynaklı bir infeksiyon sürmekte olan daimi premolar dişlerin folikülünü etkilemiş ve kistin oluşumunu başlatmış olabilir. İkinci hastanın da daha önce ilgili bölgede semptomatik birinci molar dişini çektirdiği öğrenilmiştir. Bu durum çekilen dişten kaynaklanan infeksiyonun kist oluşumunda tetikleyici rol oynamış olabileceğini düşündürmektedir.

Marsüpiyalizasyon tekniği ile kist kavitesinin içerisinde basınç azaltılarak defektin yeni kemik ile dolması hedeflenir. Tekniğin en önemli avantajı inferior alveoler kanal, maksiller sinüs ve komşu diş köklerinin cerrahi esnasında zarar görme ve büyük kistlerin enüklasyonu sonrası oluşabilecek patolojik fraktür risklerini azaltmasıdır[5]. Bununla birlikte, sunulan birinci olguda kist komşuluğundaki dişlerin vitalite kaybı nedeniyle kanal tedavisi uygulaması zorunlu olmuştur. Bu olgu ve 3. olguda kist içinde yer alan daimi diş sürdürülerek hastaya kazandırılmıştır. İkinci olguda ise kist içinde yer alan dişler aşırı kemik kaybı ve mobiliteye bağlı olarak korunamayarak çekilmiştir. Bu olguda da mandibulanın devamlılığı ve inferior alveoler kanal korunmuş ve ileri cerrahi müdahaleye gerek kalmadan hastanın tedavisi sağlanabilmiştir. Çocuklarda kemik rejenerasyonunun daha hızlı olması, ayrıca apeksleri açık dişlerin sürme potansiyellerin yüksek olması nedeni ile marsüpiyalizasyon yönteminin erişkinlere oranla daha hızlı ve olumlu sonuçlar doğurabileceği rapor edilmiştir[6,7].

Tekniğin en önemli dezavantajı patolojik dokuların tamamının çıkartılmaması ve bu nedenle histopatolojik incelemede yanılgıya düşme riskidir[3]. Dentijeröz kistin semptomları odontojenik keratokist,

ameloblastoma ve adenomatoid odontojenik tümör gibi daha agresif lezyonlar ile karışabileceğinden hastanın uzun süre takibi şarttır. Ayrıca kist sıvısının sitolojik incelemesi de neoplastik oluşumların ayırt edilebilmesi açısından önemlidir[7]. Tedavi ettiğimiz üç hastanın da kist sıvısının sitolojik incelemesi yapılmış ve dentijeröz kist sıvısı ile uyumlu bulunmuştur.

Dentijeröz kistlerin neoplastik dönüşüm potansiyelleri bilinmektedir. Bir çalışmada ameloblastomaların %17'sinin daha önceden var olan dentijeröz kistlerden kaynak aldığı rapor edilmiştir[8]. Ayrıca çok nadir de olsa malign tümörlere dönüşüm gösterdikleri de bildirilmiştir[9]. Marsüpiyalizasyon tekniğinde kist epitelinin büyük bir kısmı bırakıldığından dolayı epitel artıklarının ilerleyen dönemlerde neoplastik dönüşüm riskleri göz önünde bulundurulmalıdır. Bu nedenle hastanın takip süresi uzun tutulmalıdır. Sunulan olgular en az 2 yıl süreyle takip edilmiş ve bu süreler sonunda ilgili bölgelerde radyografik ve klinik olarak nüks veya neoplastik dönüşüm saptanmamıştır.

Marsüpiyalizasyon tekniğinin diğer bir dezavantajı da hasta uyumunun tedavinin başarısında çok önemli oluşudur[10]. Kavitenin temiz kalması ve açıklığın kapanmaması öncelikle önem taşımaktadır. Çocuk hastalarda temizlik işleminin takibini yapacak aile bireyleri işlemin nasıl yapılacağı konusunda eğitilmelidir.

Marsüpiyalizasyon tekniğinde gömülü dişlerin ortodontik kuvvetler ile oklüzyona getirilmesi konusu tartışmalıdır[3]. Hyomoto ve ark.[11], kist ile ilişkili dişlerin angulasyonun, kök maturasyonun derecesinin, kistin büyüklüğünün ve dental arktaki yer mevcudiyetinin ortodontik tedavi gerekliliğinde dikkate alınması gerektiğini söylemişlerdir. Birinci olguda dental arkta yer darlığı ve kavite tabanında kalan sürmemiş 2. premoların üzerinin 4. ayda mukoza ile kaplanması nedeniyle yeniden mukoza eksizyonu uygulanarak, kronun üzerine yapıştırılan buton aracılığıyla dişe süperior yönde kuvvet uygulanmıştır. Bu şekilde dişin daha hızlı sürdüğü ayrıca sürme yönünde yeni kemik oluşumunu da sağladığı görülmüştür. Ortodontik kuvvetlerin tedaviyi kısaltması ve istenilen yönde yeni kemik oluşumunu sağlaması avantaj olarak görülmektedir.

Tedavi süresinin uzun olabileceği dikkate alınarak karşıt ve komşu dişlerin dişsiz bölgeye doğru hareketi sonucunda oluşabilecek malokluzyonun engellenmesi ve kist kavitesinin yiyecek artıklarından korunması amacıyla yer tutucu ve obturatör görevi gören hareketli apareylerin hazırlanması çoğunlukla gereklidir. Bu apareylerin iyileşme sürecinde periyodik kontrolü ve gerektiğinde küçülen kist kavitesi ve yeni kret formuna uygun şekilde modifiye edilmesi gerekmektedir.

Çocuk hastalarda büyük dentijeröz kistlerin enüklasyon ile tedavisi çene bütünlüğünün bozulmasıyla sonuçlanan büyük kemik kayıplarına yol açabilmekte ve bazen rekonstrüktif uygulamaları gerektirmektedir[12]. Marsüpiyalizasyon tekniği bazı dezavantajları olmasına karşın, çocuk hastalarda dentijeröz kistlerin tedavisinde diş ve kemik kayıplarını önleyebilmesi, patolojik fraktür riskini azaltması ve inferior alveoler sinir gibi önemli anatomik yapıların korunmasına olanak sağlaması nedeniyle, basit ve etkin bir tedavi seçeneği oluşturabilmektedir. Uygun hasta bakımı ve yakın takip bu teknikten kaynaklanabilecek komplikasyon ve riskleri önlemek açısından önem arz etmektedir.

Kaynaklar

1. Ustuner E, Fitoz S, Atasoy C, Erden I, Akyar S. Bilateral maxillary dentigerous cysts: a case report. Oral Surg Oral Med Oral Pathol Oral Radiol Endod. 2003; 95: 632–5.
2. Regezi JA, Sciubba JJ, Jordan RCK. Oral pathology: clinical pathologic correlations. 4th ed., St. Louis: W.B. Saunders, 2003. p. 246.
3. Ertas U, Yavuz MS. Interesting eruption of 4 teeth associated with a large dentigerous cyst in mandible by only marsupialization. J Oral Maxillofac Surg. 2003; 61: 728–30.
4. Benn A, Altini M. Dentigerous cysts of inflammatory origin. A clinicopathologic study. Oral Surg Oral Med Oral Pathol Oral Radiol Endod. 1996; 81: 203–9.
5. Nakamura N, Mitsuyasu T, Mitsuyasu Y, Taketomi T, Higuchi Y, Ohishi M. Marsupialization for odontogenic keratocysts: long-term follow-up analysis of the effects and changes in growth characteristics. Oral Surg Oral Med Oral Pathol Oral Radiol Endod. 2002; 94: 543–53.
6. Miyawaki S, Hyomoto M, Tsubouchi J, Kirita T, Sugimura M. Eruption speed and rate of angulation change of a cyst-associated mandibular second premolar after marsupialization of a dentigerous cyst. Am J Orthod Dentofacial Orthop. 1999; 116: 578–84.

7. Martinez-Perez D, Varela-Morales M. Conservative treatment of dentigerous cysts in children: a report of 4 cases. J Oral Maxillofac Surg. 2001; 59: 331–3.

8. Williams PW, Hellstein JW. Odontogenic cysts of the jaws and other selected cysts. In: Fonseca RJ Editor. Oral and Maxillofacial Surgery Volume 5. 1st ed., Philedelphia: WB Saunders company, 2000. p. 297–323.

9. Johnson LM, Sapp JP, McIntire DN. Squamous cell carcinoma arising in a dentigerous cyst. J Oral Maxillofac Surg. 1994; 52: 987–90.

10. Pogrel MA, Jordan RC. Marsupialization as a definitive treatment for the odontogenic keratocyst. J Oral Maxillofac Surg 2004; 62: 651–5.

11. Hyomoto M, Kawakami M, Inoue M, Kirita T. Clinical conditions for eruption of maxillary canines and mandibular premolars associated with dentigerous cysts. Am J Orthod Dentofacial Orthop. 2003; 124: 515–20.

12. Bodner L. Effect of decalcified freeze-dried bone allograft on the healing of jaw defects after cyst enucleation. Oral Maxillofac Surg. 1996; 54: 1282–6.

İletişim adresi:
Doç. Dr. Emin ESEN
Çukurova Üniversitesi
Diş Hekimliği Fakültesi
Ağız-Diş-Çene Hastalıkları ve Cerrahisi Anabilim Dalı
01330 Balcalı-ADANA

Tel : 0322 338 60 60 - 3446
Fax: 0322 338 73 31
e-mail: eminesen@cu.edu.tr

Ondokuz Mayis Univ Dis Hekim Fak Derg 2005; 6 (2): 115–121

DERLEME

Halitozis: Teşhis, Sınıflama ve Tedavi

Halitosis: Diagnosis, Classification and Treatment

Emre BODRUMLU*, Hülya KÖPRÜLÜ*, A. Pınar SUMER†

ÖZET

Kötü ağız kokusu veya halitozis insanlar için sosyal ve psikolojik sorunlara neden olan, yaygın görülen bir problemdir. Halitozis; gerçek halitozis, yalancı halitozis ve halitofobi olarak sınıflandırılabilir. Halitozis'in etyolojisinde pek çok faktör olmasına rağmen, çoğu vakada lokal faktörler büyük rol oynar ve ağız kokusunun %90 nedeni periodontal hastalıklar, diş çürükleri veya kötü oral hijyen gibi ağız içi faktörlerdir. Dilin arka sırtında Gram (-) bakterilerin birikmesi halitozis'e neden olabilmektedir. Uçucu sülfür bileşenleri (USB) ve diğer uçucu bileşenlerin mikrobiyal putrefaksiyonu sonucu ağız içi kaynaklı koku oluşmaktadır. Kötü ağız kokusunun tedavisinde, uçucu sülfür bileşenlerinin uçucu olmayan ürünlere dönüştürülmesi ve/veya ağız içi bakteri birikiminin azaltılması üzerine yoğunlaşılmalıdır.

Genelde tıp doktoru ve diş hekimleri halitozis'in nedenleri ve tedavisi konularını ihmal edilebilmektedir.

Bu makalede halitozis'in etyolojisi, prevalansı, sınıflandırılması, teşhis kriterleri ve tedavi ihtiyaçları ile ilgili bilgiler verilmektedir.

Anahtar sözcükler: *Halitozis, ağız kokusu, sınıflandırma, tedavi.*

Geliş tarihi : 25.11.2004
Kabul tarihi : 28.12.2004

ABSTRACT

Oral malodor or halitosis is a common problem in humans, and is a social and psychological handicap for those affected by it. Halitosis is classified into group of genuine halitosis, pseudo-halitosis and halitophobia. Although halitosis has a multifactorial etiology, localized factors play the major role in most cases and 90 % of oral odor originates from oral sources such as periodontal diseases, carious teeth or poor oral hygiene. The Gr (-) bacterial accumulation on the posterior dorsum of the tongue can cause halitosis. Malodour of intraoral origin is the result of microbial putrefaction, during which volatile sulphur compounds (VSC) and other volatile compounds are produced. The treatment of oral malodour can therefore be focused on the reduction of the intraoral bacterial load and/or the conversion of VSC to nonvolatile substrates.

In general, physicians and dentists may poorly inform about the causes and treatments for halitosis.

This article reviews the current understanding of the etiologies of halitosis and introduces the examination protocol, prevalence, classification system and treatment strategies for halitosis.

Key words: *Halitosis, oral malodor, classification, management.*

Received date : 25.11.2004
Accepted date : 28.12.2004

Halitozis yani ağız kokusu; genellikle ağızda veya dişlerde bulunan bir sorunun habercisidir ve yaşadığımız sosyal ortamda çağdaş insana yakışmayan rahatsız edici bir durumdur. Bu nedenle, ağız kokusu (Halitozis) büyük bir sosyal ve psikolojik problemdir. Bu sorun, çoğu zaman mahcubiyete, sosyo-psikolojik problemlere sebep olmakta, hatta evlilikleri bile etkileyebilecek boyuta varabilmektedir. Halitozis problemi olan hastaların sosyal faaliyetlere girememe korkusuyla diş hekimine başvurduğu bildirilmiştir[1]. Ayrıca halitozis, dahili sistemik hastalıkların ayırıcı tanısında yararlanılan önemli bir bulgudur[2]. Halitozis şikayeti ile ilgili çalışmalar son yıllarda artış göstermektedir[3–5].

* *Ondokuz Mayıs Üniversitesi, Diş Hekimliği Fakültesi, Diş Hastalıkları ve Tedavisi Anabilim Dalı, Samsun*

† *Ondokuz Mayıs Üniversitesi, Diş Hekimliği Fakültesi, Oral Diagnoz ve Radyoloji Anabilim Dalı, Samsun*

Halitozis tanısının son derece kolay konulmasına rağmen, asıl etkenin tespit edilmesi her zaman mümkün olamamaktadır. Halitozis'in sebepleri, ağız içi ve dışı kaynaklı olmak üzere iki grupta incelenebilir[3,4].

Halitozis'in Etyolojisi:

a) Ağız içi kaynaklı olanlar

b) Ağız dışı kaynaklı olanlar

a) Ağız İçi Kaynaklı Halitozis:

Günümüzde kabul edilen görüş, halitozis'in temel etyolojisinin ağız içi sebeplere bağlı olduğudur. Rosenberg[6] ile Delanghe ve ark.[7] yaptıkları araştırmalarda, ağız kokusu şikayeti olan vakaların %86-

90'ının probleminin ağız içinden kaynaklandığını tespit etmişlerdir.

Ağız içi kaynaklı halitozis'in nedenleri[8,9];

a) Dil üzerindeki birikintiler,

b) Periodontal hastalıklar,

c) Çürük diş,

d) Kötü ağız hijyeni,

e) Ağız içinde gıda birikimi,

f) Eski ve/veya uyumunu kaybetmiş protezlerdir.

Quirynen ve ark.[8] ağız içi kaynaklı halitozis nedenlerinin en sık dil üzerindeki birikintilerin varlığı ile periodontal dokulardaki hastalıkların olduğunu bildirmişlerdir.

Bireyin sigara kullanması ise, dış kaynaklı halitozis oluşumuna neden olmaktadır[9].

Ağız temizliğinin tam olarak yapılamadığı bölgelerde anaerob mikroorganizmaların kolonizasyonunun arttığı bildirilmiştir[10].

Ağız içi kaynaklı kötü kokunun tek bir mikroorganizma ile değil, ağız boşluğunda bulunabilen 82 çeşit bakteri tarafından oluşturulduğu saptanmıştır[11]. Bununla beraber, P. gingivalis, Fusobacterium türleri, P. intermedius ve Capnocytophaga türleri halitozis'e neden olan bakterilerdir[12]. Bu bakterilerce gerçekleştirilen putrefaksiyon sonucu oluşan hidrojen sülfit, metil merkaptan ve dimetil sülfit gibi uçucu sülfür bileşikleri sıklıkla halitozis'i oluşturabilmektedir[13].

Dil üzerinde bulunan birikintilerle halitozis ilişkisinin değerlendirilmesi konusunda birçok çalışma yapılmıştır[5,14]. Dilin arka-sırt bölgesindeki papillalar arasında anaerob mikroorganizmaların daha kolay ürediği ve kokuya neden olduğu bildirilmiştir[15]. Delanghe ve ark.[7] yaptıkları çalışmada, kontrol ettikleri hastaların %87'sinin halitozis problemi olduğunu; bunların %51'inin dil üzerindeki birikintiden, %17'sinin gingivitisten, %15'inin periodontitisten ve %17'sinin ise bunların kombinasyonundan kaynaklandığını bildirmişlerdir.

Rosenberg ve McCulloch'un[14] çalışmasında, kötü ağız kokusu için farklı bir sınıflama oluşturulmuştur. Buna göre, subgingival putrefaksiyonlu koku tipi, ön dil sırtına bağlı ağız kokusu, arka dil sırtına bağlı koku, nazal koku, dişsel koku ve sigara tiryakilerinin kokusudur. Bu sınıflamaya göre, kötü ağız kokusunda dilin önemli bir unsur olduğu göze çarpmaktadır. Bu nedenle, dil yüzeyinde görülen birikinti yoğunluğu hekimin ağız kokusu nedenini saptamaya ve uygun tedavi planlamasına yardımcı olacaktır. Bu amaçla, dil yüzeyindeki birikinti miktarının tedavinin başlangıcında ve sonunda derecelendirilmesi yararlıdır. Dil yüzeyindeki birikinti derecesi Tablo I ve Resim 1'de verilmiştir[16].

Tablo I. Dil yüzeyi eklenti miktarıyla ilgili skorlama.

Skor	Açıklama
0	Dilde hiç eklenti yok
1	Dil dorsumunun 1/3'ünden daha az bölgede eklenti mevcut
2	Dil dorsumunun 1/3-2/3'ünün eklentiyle kaplı olması
3	Dil dorsumunun 2/3'ünden fazlasının eklentiyle kaplı olması

Resim 1. Dil üzerindeki eklenti düzeylerine göre skorlama (0: eklenti bulunmayan pembe yüzey; 1: sarı/açık kahverengi eklenti var; 2: kahverengi eklenti mevcut; 3: siyahımsı eklenti mevcut)[16].

Aynı şekilde periodontal cepteki bakteri kolonizasyonu, periodontal hastalık esnasında daha da artmakta ve uçucu sülfür bileşiklerinin oluşmasında önemli bir rol üstlenmektedir[8,15].

Halitozis'e sebep olan birçok faktör arasında tükürüğün de rol oynadığı kabul edilmektedir. Tükürü-

ğün içeriğindeki amino asitlerin kükürt taşıdığı bildirilmekte ve bunların da uçucu bileşenlerin oluşumunda kullanıldığı bildirilmektedir[17].

Oral patolojik halitozis'in nedenlerinden bir tanesi de ağız kuruluğu (xerestomia)'dur. Tükürük akışındaki ve/veya miktarındaki azalma sonucu, kötü koku oluşmaktadır. Geceleri tükürük miktarındaki azalmaya bağlı olarak sabah kalkınca hissedilen kötü ağız kokusuna da 'sabah nefesi' denilmektedir[18].

b) Ağız Dışı Kaynaklı Halitozis:

Kontrol altında olmayan diabet[19], böbrek ve karaciğer hastalıkları gibi sistemik hastalıklara[2] ya da üst solunum yolu rahatsızlıklarına bağlı halitozis görülebilmektedir. Bunlara ilaveten özellikle çocuklarda barsak parazitlerine bağlı daha çok sabahları gözüken halitozis oluşabilir[20,21].

Nefeste aseton kokusu diabeti, amonyak ve idrar kokusu üremi ve böbrek rahatsızlığını, hafif amin kokusu ise, karaciğer hastalıklarını akla getirmelidir. Çürümüş et kokusu şeklinde görülen ağız kokusu ise, solunum sisteminde iltihabi bir sorun olduğunu gösterebilmektedir[17].

Bazı sistemik hastalıklarda kullanılan ilaçlar da halitozis'e neden olabilmektedir. Özellikle, atropin benzeri ilaçlar başta olmak üzere, anjina pektoris için kullanılan ilaçlar, antineoplastik ilaçlar, antihistaminikler ve tranklizanlar halitozis'e sebep olabilmektedirler[6].

Halitozis Sınıflaması [4,22,23]

1. Gerçek Halitozis: Kendini belli eden şiddetli ağız kokusu durumudur.

a) Fizyolojik halitozis: Ağız boşluğunda bakterilerin neden olduğu şiddetli ağız kokusu görülmektedir. Bununla beraber, bireylerin halitozis'e neden olabilecek herhangi bir sistemik hastalığı bulunmamaktadır. Kötü kokunun kaynağı dilin arka-sırt bölgesidir.

Geçici halitozis'e neden olan beslenme faktörleri düzeltilmelidir. Ayrıca diş fırçalama, diş ipi kullanımı ile birlikte dil temizliğinin yapılması gereklidir.

b) Patolojik halitozis:

ı) Ağız içi kaynaklı olanlar: Çürük dişler, periodontal hastalık, ağız dokularındaki patolojik durumlar veya ağız kuruluğuna bağlı oluşan halitozis durumudur.

ıı) Ağız dışı kaynaklı olanlar: Nazal, paranazal ve/veya laringeal bölgeden kaynaklanan halitozis ile akciğer kaynaklı halitozis durumudur. Ayrıca, herhangi bir sistemik hastalık (Diabetus mellitus, karaciğer sirozu, üremi, iç kanama gibi) sonucu da kötü ağız kokusu oluşabilmektedir.

2. Yalancı (Pseudo) Halitozis: Başkaları tarafından fark edilemeyen, ancak hasta tarafından bulunduğu ifade edilen halitozis durumudur.

3. Halitofobi: Halitozis tedavisi sonrası, hastaların hala kötü ağız kokusu olduğuna inanması sonucu oluşan durumdur.

Halitozis'in tedavisi, vakanın türüne göre yapılmalıdır[4,22,23] (Şekil).

Ağız Kokusunu Tespit Yöntemleri

Ağız içi kaynaklı kokuların belirlenmesinde öncelikle, ağız içi muayenesi yapılmalıdır. Diş ve dişetleri, dil ve oral hijyen durumu kontrol edilmelidir. Problemin kaynağının tespiti oldukça önemlidir. Sistemik hastalıklara bağlı oluşan kokuların bilinmesi tanı için önemlidir.

Halitozis'in tespit edilmesinde kullanılan birçok yöntem bulunmaktadır. Organoleptik metod (koklama testi)[4], uçucu sülfür gazını ölçen gaz kromatografisi[23] ve halimetre cihazları (sülfit monitörleri)[24] halitozis'in teşhisinde ve ölçümünde kullanılmaktadır.

Organoleptik metod, hasta nefesinin koklanmasıyla yapılan uygulamadır. Hasta ağzına 10 cm uzunluğunda, 2.5 cm çapında plastik bir tüp yerleştirilmekte ve hastanın nefesini yavaşça vermesi istenmektedir. Tüpün diğer ucundan çıkan hava koklanarak, organoleptik skorlama yapılmaktadır. Bu yöntem skorlamasının duyusal (soyut) olması nedeniyle, ölçümü yapan kişilere ve zamana göre farklılıklar gösterebilmektedir[4]. Organoleptik derecelendirme, Tablo II'de verilmektedir[4].

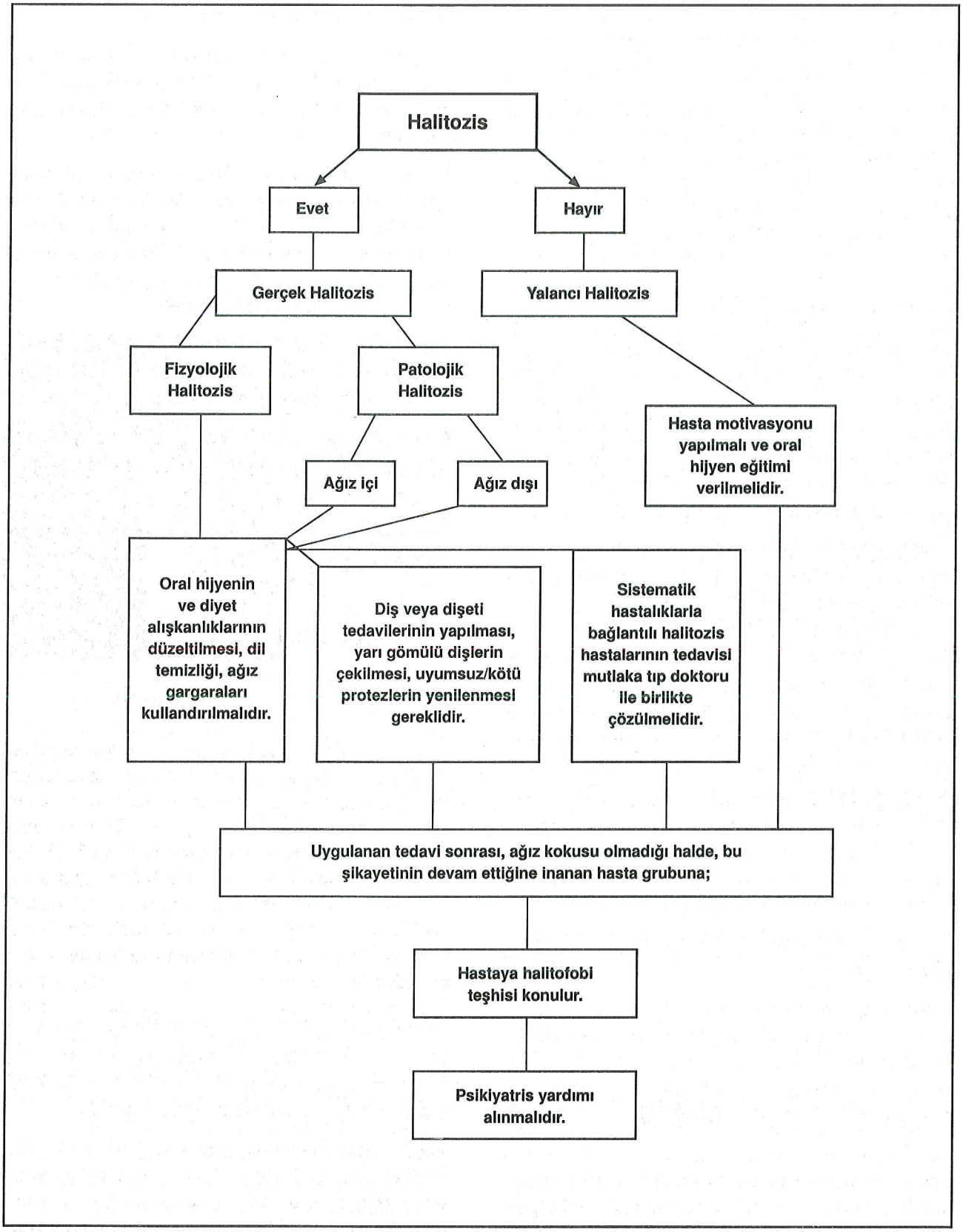

Şekil. Halitozis vakalarında tedavi yöntemlerinin şematik sunumu[3].

Tablo II. Organoleptik skorlama.

Skor	Açıklama
0	Koku yok
1	Belli belirsiz koku var
2	Hafif koku var
3	Orta derecede koku var
4	Yüksek derecede koku var
5	Şiddetli derecede koku var

Gaz kromatografisi ise, ağız içerisindeki sülfürü tespit eden fotometrik detektörden oluşan cihaz yardımıyla yapılmaktadır. Bu yöntem, kötü ağız kokusundan sorumlu uçucu sülfür bileşenlerinin miktarını saptayarak, ölçüm yapmaktadır[25]. Bu ölçüm aletinin oldukça fazla yer kaplaması ve deneyimli kişiler tarafından kullanılması gerekmesi nedeniyle, klinikte ölçüm yapmak için pratik değildir.

Sülfit monitörleri, ağız boşluğundaki total sülfür bileşenlerini analiz etmektedir. Bu monitörlerin küçük ve kolay kullanımı olmasına rağmen, uçucu sülfür bileşenleri için duyarlı değildir. Bu amaçla Halimetre cihazı kullanılmaktadır. Bu cihaz, hidrojen sülfite karşı yüksek duyarlılık göstermesine karşın, daha çok periodontal hastalıkta görülen metil merkaptan'la oluşan halitozis'de aynı duyarlılığı göstermemektedir[26].

Ölçüm öncesinde hastaların dikkat etmesi gereken hususlar ise, hastaların 3 hafta önceden sarımsak, soğan gibi koku oluşturucu veya aşırı baharatlı yemekleri yememeleri, antibiyotik kullanmamaları; 48 saat öncesinden ise, kesinlikle bu koşulları sağlamaları gerekmektedir. Ayrıca ağız gargaraları ve spreylerinin kullanımının 12 saat önceden kesilmesi gerekmektedir[4].

Halitozis'in Tedavisi

Klinisyen, bu hastaların tedavisini halitozis sınıflamasına göre yapmalıdır. Fizyolojik, oral patolojik ve yapay halitozis diş hekimi tarafından tedavi edilebilir. Bununla beraber, yalancı (pseudo) halitozis ve ağız dışı kaynaklı sistemik hastalıklarla bağlantılı halitozis hastalarının tedavisi mutlaka tıp doktoru ile birlikte çözülmelidir. Halitofobi hastaları ise, psikiyatrist yardımı almalıdır.

Fizyolojik halitozis'de öncelikle kötü kokunun kaynağı bulunmalıdır. Bu tür vakalarda oral hijyenin ve diyet alışkanlıklarının düzeltilmesinin yanı sıra, dilin temizliği de büyük önem taşımaktadır.

Dil yüzeyindeki birikintiler, ay şeklinde hazırlanmış yumuşak tüylü dil fırçalarıyla veya bu amaçla üretilmiş dil taraklarıyla temizlenmelidir (Resim 2). Özel fırça kullanıldığında dil üzerinde yaklaşık 100-150 gr ağırlık uygulanarak 20-30 kez dilin fırçalanma işlemi gerçekleştirilmelidir[27].



Resim 2. Dil temizleyici mekanik araçlar.

Yaegaki ve Coil[22] klorheksidinli, hidrojen peroksitli, alkollu ve çinko içerikli ağız gargaraları arasında, ağız kokusu problemini gidermede en az yan etkili olanın çinko içerikli gargara olduğunu belirtmişlerdir. Bununla beraber, esansiyel yağ[28], klor dioksit[29], hidrojen peroksit[30], klorheksin glukonat[31] veya triklosan[32] içeren ağız gargaraları ile en az 30 saniye çalkalama yapılmasının ağızdaki birçok bakteriye karşı oldukça etkili olduğu ve bunun da ağız kokusunun giderilmesinde yardımcı olduğu belirlenmiştir. Ayrıca Niles ve ark.[33] yaptıkları çalışmalarında, triklosan ve sodyum bikarbonat içeren diş macunlarının 7 gün kullanımıyla uçucu sülfür bileşenlerini azaltıcı özelliklerinden dolayı, halitozis probleminde kullanılmasını önermişlerdir.

Ağız içi patolojik kaynaklı halitozis'de oral hijyen eğitimi verilmesi, diş ve/veya dişeti tedavilerinin yapılması, yarı gömülü dişlerin çekilmesi, uyumsuz/kötü protezlerin yenilenmesi için profesyonel yardım yapılması yeterlidir.

Kawaguchi[34] adlı araştırıcı, dil egzersizlerinin tükürük bezlerini harekete geçirdiğini ve dolayısıyla artan tükürük salımının da kötü ağız kokusunun azaltılmasında yardımcı olabildiğini belirtmiştir.

Sistemik hastalıklar sonucu oluşan ağız dışı kaynaklı patolojik halitozis vakalarında ise, hastanın uzman bir doktora yönlendirilmesi ağız kokusu şikayetinin çözümünde yardımcı olabilecektir.

Yalancı halitozis şikayeti olan hastalarda öncelikle motivasyon ve oral hijyen eğitimi verilmesi yeterli olacaktır.

Ağız kokusu bulunmamasına rağmen, hala bu şikayetinin devam ettiğine inanan hasta grubuna halitofobi teşhisi konulur ve bu hastaların, psikiyatriste sevk edilmesi önerilmektedir.

Sonuç

Halitozis'in sınıflaması ve tedavi protokolünün bilinmesi çok önemlidir. Klinisyen bu tür hastalarla karşılaştığında ne yapması gerektiğini bilmelidir. Fizyolojik ve ağız içi patolojik kaynaklı halitozis'de gerekli tedavilerin yapılmasının yanı sıra, oral hijyen eğitimi verilirken, dil temizliğinin önemi ve nasıl yapılması gerektiği, seçilecek diş macunu ve ağız gargarası tipinin de vurgulanmasında yarar vardır. Ayrıca sistemik hastalıklar ağız kokusuyla önceden belirti verebileceğinden, ağız içi ile ağız dışı patolojik halitozis ayırıcı tanısı önemlidir. Bu yaklaşımı benimseyen diş hekimleri hastaların belki de o ana kadar bilinmeyen sistemik rahatsızlıklarının ortaya çıkarılmasında öncü ve yönlendirici rollerini başarıyla yerine getirme fırsatını yakalayacaklardır.

Kaynaklar

1. Yaegaki K, Coil JM. Clinical application of the questionnaire for diagnosis and treatment for halitosis. Quintessence Int. 1999; 30: 302–6.
2. Orbak R, Çiçek Y, Tezel A. Ağız kokusu (Bölüm 1). İst Diş Hek Oda Derg. 2001; 76: 28–9.
3. Miyazaki H, Arao M, Okamura K, et al. Tentative classification of halitosis and its treatment needs. Nigata Dent J. 1999; 32: 7–11.
4. Yaegaki K, Coil J. Examination, classification and treatment of halitosis; clinical perspectives. J Can Dent Assoc. 2000; 66: 257–61.
5. Çiçek Y, Orbak R, Tezel A, Orbak Z, Erciyas K. Effect of tongue brushing on oral malodor in adolescents. Pediatr Intern. 2003; 45: 719-23.
6. Rosenberg M. Clinical assessment of bad breath: Current concepts. J Am Dent Assoc. 1996; 127: 475–81.
7. Delanghe G, Ghyselen J, Bollen C, Steenberghe D, Vandekerchove BNA, Feenstra L. An inventory of patients' response to treatment at a multidisciplinary breath odor clinic. Quintessence Int. 1999; 30: 307–10.
8. Quirynen M, Mongardini C, Van Steenberghe D. The effect of a 1-stage full-mouth disinfection on oral malodor and microbial colonization of the tongue in periodontitis. A pilot study. J Periodontol. 1998; 69; 374–82.
9. Tangermann A. Halitosis in medicine. Int Dental J. 2002; 52: 201–6.
10. McNamara TF, Alexander JF, Lee M. The oral microorganisms in the production of oral malodor. Oral Surg Oral Pathol Oral Radiol. 1972; 34: 41-8.
11. Tonzetich J. Production and origin of oral malodor: a review of mechanisms and methods of analysis. J Periodontol. 1977; 48: 13–20.
12. Bosy A, Kulkarni GV, Rosenberg M, et al. Relationship of oral malodor to periodontitis: evidence of independence in discrete subpopulations. J Periodontol. 1994; 65: 37–46.
13. Tonzetich J. Direct gas chromatographic analysis of sulphur compounds in mouth air in man. Arch Oral Biol 1971: 16; 587–97 in 'Muratta T, Yamaga T, Lida T, Miyazaki H, Yaegaki K. Classification and examination of halitosis. Int Dent J. 2002; 52: 181–6.
14. Rosenberg M, McCulloch CAG. Measurement of oral malodor: Current methods and future prospect. J Periodontol. 1992; 63: 776–82.
15. Miyazaki H, Sakao S, Katoh Y, Takehara T. Correlation between volatile sulphur compounds and certain oral health measurements in the general population. J Periodontol. 1995; 66: 679–84.
16. Danser MM, Gomez SM, Van der Weijden GA. Tongue coating and tongue brushing: a literature review. Int J Dental Hygiene. 2003; 1: 151–8.
17. Kleinberg I, Westbay G. Salivary and metabolic factors involved in oral malodor formation. J Periodontol. 1992; 63: 768–75.
18. Bulucu B, Akarsu S, Taşdemir T. Halitozis'in tanımı, sınıflaması ve tedavi yaklaşımları. Atatürk Üniv Diş Hek Derg. 2003-2004; 13-14, 65–73.
19. Lebovits HE. Diabetic ketoacidosis. Lancet. 1995; 345: 767–72.
20. Simenhoff ML, Burke JF, Saukkonen JJ, Ordinario AT, Doty R. Biochemical profile or uremic breath. N Engl J Med. 1977; 297: 132–5.
21. Dominic P. Halitosis: An etiologic classification, a treatment approach and prevention. Oral Surg Oral Pathol Oral Radiol. 1982; 54: 521–6.
22. Yaegaki K, Coil JM. Genuine halitosis, pseudo-halitosis and halitophobia: classification, diagnosis and treatment. Compend Contin Educ Dent. 2000; 21: 880–9.
23. Muratta T, Yamaga T, Lida T, Miyazaki H, Yaegaki K. Classification and examination of halitosis. Int Dent J. 2002; 52: 181–6.

24. Furne J, Mayerus G, Lenton P ve ark. Comparison of volatile sulfur component concentrations measured with a sulfide detector vs. gas chromatography. J Dent Res. 2002; 81: 140–3.

25. Yaegaki K, Sanada K. Volatile sulfur compounds in mouth air from clinically healthy participants and patients with periodontal disease. J Periodontal Res. 1992; 27: 233–8.

26. Richter JL. Diagnosis and treatment of halitosis. Compend Contin Educ Dent. 1996; 17: 370–88.

27. Yaegaki K, Coil JM, Kamemizu T, Miyazaki H. Tongue brushing and mouth rinsing as basic treatment measures for halitosis. Int Dent J. 2002; 52: 192–6.

28. Pitts G, Brogdon C, Hu L, Masurat T, Pianotti R, Schumann P. Mechanism of action of an antiseptic, anti-odor mouthwash. J Dent Res. 1983; 62: 738–42.

29. Frascella J, Gilbert R, Fernandez P. Odor reduction potential of a chlorine dioxide mouthrinse. J Clin Dent. 1998; 9: 39–42.

30. Suarez FL, Furne JK, Springfield J, Levitt MD. Morning breath odor: influence of treatments on sulfur gases. J Dent Res. 2000; 79: 1773–7.

31. Rosenberg M, Gelernter I, Barki M, Bar Ness R. Day-long reduction of oral malodor by a two-phase oil: water mouthrinse, as compared to chlorhexidine and placebo rinses. J Periodontol. 1992: 63; 39–43.

32. Moran J. Chemical plaque control-prevention for the masses. Periodontol 2000. 1997; 15: 109–17.

33. Niles HP, Vazquez J, Rustogi KN, Williams M, Gaffar A, Proskin HM. The clinical effectiveness of a dentifrice containing triclosan and a copolymer for providing long-term control of breath odor measured chromatographically. J Clin Dent. 1999; 10: 135–8.

34. Kawaguchi Y. Psychological management of halitosis. In Yaaegaki K (ed): Clinical Guideline for Halitosis. Tokyo: Quintessence Publishing Co, 2000. p. 87–96

İletişim adresi:
Yrd.Doç.Dr. Emre BODRUMLU
Ondokuz Mayıs Üniversitesi
Diş Hekimliği Fakültesi
Diş Hastalıkları ve Tedavisi Anabilim Dalı
55139 Kurupelit, SAMSUN

Tel : 0362 312 19 19 - 3287
Fax: 0362 457 60 32
e-mail: bodrumlu@omu.edu.tr

Ondokuz Mayis Univ Dis Hekim Fak Derg 2005; 6 (2): 123–128

Diş Hekimliği Kliniklerinde Uygulanan Sterilizasyon Yöntemleri

Sterilization Methods Used in Dental Clinics

Mete ÖZER*, İnci DEVRİM**, Hülya KÖPRÜLÜ***, Çağrı DİNÇYÜREK*

ÖZET

Potansiyel infekte hastaları tıbbi hikaye, muayene veya laboratuvar testleri ile belirlemek her zaman mümkün değildir. Kişinin bir mikrobiyal ajanla infekte olması ile bu ajanla ilgili antijen ya da antikorların tespiti arasında uzun bir zaman aralığı vardır. Hastanın testlerinin negatif çıktığı durumlarda bile, bulaşıcı bir hastalık taşıma riski olabilir. Diş hekimi, tüm kan ve vücut sıvıları ile kirlenmiş aletlerin ve araç gereçlerin bulaşıcı olabileceğini bilmelidir. Bu yüzden hekimin hastalarını ve kendisini korumak için evrensel önlemleri alması gerekir. Sterilizasyon, bakteriyel endosporlar dahil olmak üzere bütün mikrobiyal yaşamın yok edilmesidir. Diş hekimliğinde çapraz infeksiyonu önlemek klinik uygulamada önemli bir konudur. Bu makalede diş hekimliği pratiğinde infeksiyon kontrolü amacıyla uygulanan sterilizasyon yöntemleri, bu amaçla kullanılmakta olan sterilizasyon araçları anlatılmıştır.

Anahtar sözcükler: *Sterilizasyon, Diş Hekimliği*

Geliş tarihi : 22.12.2004
Kabul tarihi : 16.02.2005

ABSTRACT

Identifying potentially infectious patients by medical history, physical examination, or readily available laboratory tests is not always possible. Extended periods often exist between the time a person becomes infected with a microbial agent and the time when laboratory tests can detect the associated antigens or antibodies. Consequently, even if patient tests are negative, he or she may still be infectious. Dental staff must assume that all blood and body fluids, contaminated instruments and materials are infectious. They must use universal precautions to protect themself and their patients routinely. Sterilization is destroying all microbic life including bacterial endospores. In this article, applications of sterilization methods and sterilization apparatus for appropriate infection control used in dental practice have been summarized.

Key words: *Sterilization, Dentistry*

Received date : 22.12.2004
Accepted date : 16.02.2005

Giriş

Diş hekimleri ve hastaları kan veya tükürük yoluyla farklı mikroorganizmalarla karşı karşıya kalmaktadırlar. İnfeksiyon, doğrudan kan veya ağız sıvıları ile, dolaylı olarak da kontamine aletler, yüzeyler ve hava yoluyla taşınabilir[1]. Diş hekimliğinde infeksiyon kontrolünün sağlıklı bir şekilde gerçekleştirilebilmesi için; temel prensip olarak her hasta potansiyel infekte hasta olarak değerlendirilmeli ve hiçbir ayrım gözetmeksizin önlemler eksiksiz olarak alınmalıdır. Bu amaçla infeksiyon kontrolünün en önemli aşaması olan sterilizasyon kurallarının iyi bilinmesi ve uygulanması gerekmektedir.

Sterilizasyon ile ilgili terminolojinin kısaca hatırlanması faydalı olacaktır.

Sterilizasyon: Bakteriyel endosporlar dahil olmak üzere bütün mikrobiyal yaşamın yok edilmesidir. Ancak bu tanım, kabul edilebilir sterilite güvence düzeyini sağlayacak ölçüde ortamın mikroorganizmalardan arındırılması sterility assurance level (SAL) olarak 1995 yılında değiştirilmiştir[1,2].

Asepsi: Cansız maddeler üzerindeki tüm mikroorganizmaların uzaklaştırılmasıdır[2].

Sporisid/Kimyasal Ajan: Sterilizasyon amacıyla kullanılabilen dezenfektanlar.

İnfeksiyon kontrolünde uygulanacak işlemlerin belirlenmesi amacıyla, diş hekimliği aletleri tıbbi aletlerde olduğu gibi infeksiyon yayma riskine göre *kritik, yarı kritik* ve *kritik olmayanlar* şeklinde üç sınıfta incelenir.

Kritik: Yumuşak ve sert dokuların içine girerek, bütünlüğünü kaybetmiş deri veya mukozaya temas eden, yani kan ve kan ürünleriyle doğrudan temasta olan tüm alet ve malzemeler bu sınıfa girer ve her kullanımdan sonra mutlaka steril edilmelidirler.

* *Ondokuz Mayıs Üniversitesi, Diş Hekimliği Fakültesi, Ortodonti Anabilim Dalı, Samsun*

** *Ondokuz Mayıs Üniversitesi, Diş Hekimliği Fakültesi, Periodontoloji Anabilim Dalı, Samsun*

*** *Ondokuz Mayıs Üniversitesi, Diş Hekimliği Fakültesi, Diş Hastalıkları ve Tedavisi Anabilim Dalı, Samsun*

Ultrasonik kazıyıcı, cerrahi aletler (davyeler, kemik keskileri, dikiş materyali, periodontal ve cerrahi küretler, periodontal sond) ve frezler bu sınıfta değerlendirilirler[2–6]. Bu malzemeler her kullanımdan sonra mutlaka steril edilmelidir.

Yarı kritik: Ağız içi dokularla temasta olan fakat steril kemik veya yumuşak dokuya penetre olmayan aletleri bu sınıfa dahil edebiliriz. Bu aletlerde sterilizasyon veya yüksek seviyede dezenfeksiyon gereklidir, fakat sterilizasyon daha çok tercih edilmelidir. Çünkü diş hekimliğinde kullanılan yarı kritik aletler mukoza bütünlüğünün bozulması ile, çalışma sırasında her an kritik aletler sınıfına geçebilirler. Amalgam fulvarı, plastik ölçü kaşıkları, ayna, sond, siman fulvarı gibi alet ve malzemeler bu sınıfa girmektedir[2–6].

Kritik olmayanlar: Mukoza ile temas etmeyen fakat kontaminasyon riski taşıyan yüzeyler ve aletler bu sınıfa dahil edilirler. Hekim koltuğu, ünit, reflektör düğmesi gibi kritik olmayan yüzeyler ve aletler, orta seviyede bir dezenfeksiyon işlemi ile dezenfekte edilirler[2–6].

Sterilizasyondan önce aletlerin temizlenmesi gereklidir. Tıbbi cihazlardaki kaba kirlerin uzaklaştırılması, mikrobiyal yükü azaltacaktır. Etkin temizleme işlemi, makroskobik olarak görünür kirlerden arındırmanın ötesinde sterilizasyon öncesi mikrobiyal yükün azaltılmasını sağlamalıdır. Yıkama işlemi otomatik yıkama, dezenfeksiyon makineleri, ultrasonik temizleyiciler veya elde yapılabilir Temizleme organik ya da inorganik artıkların uzaklaştırılmasını içerir. Eğer gözle görülen artıklar kaldırılmazsa mikroorganizmaların etkisiz hale getirilmesi güçleşir ve sterilizasyonun etkinliği tehlikeye girer[7].

Diş hekimliği kliniklerinde kullanılan sterilizasyon yöntemleri

I. Fiziksel Sterilizasyon: Mikroorganizmaların yok edilmesinde bilinen en eski yöntem ısıdır ve günümüzde en yaygın sterilizasyon yöntemi olarak kullanılmaktadır. Isıyı ilk defa sterilizasyon amacıyla kullanan kişi Koch'dur[3].

Kuru Sıcak Hava: Kuru ısı mikroorganizmalar üzerinde oksidasyon oluşturarak etkili olmaktadır. Ayrıca uygulanan sterilizasyon, ısının yüksekliğine ve proteinin içerdiği su miktarına bağlı olarak protein koagulasyon etkisi de gösterebilmektedir. Yeterli sıcaklığa ulaşma süresinin 30-90 dakika olması nedeniyle aletler güvenli sterilizasyon için 160 °C'de iki saat, 170 °C'de 1 saat bekletilmelidir[8]. Sıcak havanın sterilizatör içinde dolaşımı için aletlerin yerleştirilmesine dikkat edilmelidir. Korozyon oluşturmaması, ucuzluğu ve sterilizasyonun kontrolünün yapılabilmesi bu yöntemin avantajlarıdır. Dezavantajı ise sterilizasyonun uzun sürede gerçekleştiriliyor olmasıdır[9,10].

Diş hekimliğinde pamuk pelet, kağıt koni, çelik pensler, gibi nemden etkilenen aletlerin sterilizasyonunda sıcak kuru hava tercih edilir. Ülkemizde üretilebilmesi ve otoklava göre daha ucuz olması nedeniyle muayenehanelerin çoğunda kuru hava sterilizatörleri tercih edilmektedir[9,10].

Basınçlı Buhar: Otoklav, basınçlı su buharıyla sterilizasyon sağlayan bir cihazdır. Ortamdaki nem, ısı transferinde önemli rol oynadığı için sterilizasyon işlemi çok daha hızlı ve etkin bir şekilde gerçekleştirilir. Nemli ısı mikroorganizmaların protein yapısını koagüle ederek ortadan kaldırılmasını sağlar. Aerotör başlığı angıldruva gibi aletlerin sterilizasyonunda otoklav kullanılması önerilmektedir[9,10]. Howard[11] 1989'da İngiltere'deki pratisyenlerin %97'sinin, Scheutz ve Langebaek 1995'te Danimarka' da %94 ünün[12], Treasure ise Yeni Zellanda'da %92'sinin[13] el aletlerini otoklavla steril ettiğini rapor etmiştir. Mikroorganizmaların kuru ortamda üremesi azaldığından, her temizlemeden sonra mutlaka kurutma yapılmalıdır[14]. Otoklavda önerilen ısı, basınç ve süreleri Tablo I'de görülmektedir.

Hızlı Isı Transferi: Cam boncuk sterilizasyonda, 218-246 °C'de 15 saniyede aşınma yapmadan sterilizasyon işlemi gerçekleştirilmektedir[14]. Bu şekilde sterilizasyon büyük aletler için uygun değildir. Endodontik aletlerin sterilizasyonunda cam tanecikli sterilizatörler sıklıkla uygulanmıştır. Bu tür sterili-

Tablo I. Otoklavda önerilen ısı, basınç ve süreler.

Sıcaklık	Basınç (psi)	Süre (Dakika)
116 C°/240 F°	10	60
121 C°/250 F°	15	24
125 C°/257 F°	20	16
132 C°/270 F°	30	4

zatörlerin uzun sürede ısınmaları ve sık ayarlama gerektiriyor olmaları nedeniyle güvenilirlikleri tartışmalıdır. Bu nedenle bu tür sterilizatörler kök kanal aletlerinin sterilizasyonunda artık tercih edilmemektedirler[3,4].

Ultraviyole: Sterilizasyon amacıyla mor ötesi ışık da kullanılabilmektedir. Ancak mor ötesi ışığın penetrasyon özelliği olmadığı için kullanımı sadece ameliyathanelerin havasının sterilizasyonu ile sınırlı kalmıştır[9,10].

İyonize radyasyon: İyonize radyasyonun penetrasyon özelliği nedeniyle endüstriyel düzeyde sterilizasyonda yaygın kullanım alanı bulmuştur. Tek kullanımlık enjektör, kateter gibi malzemeler üreten fabrikalarda bu yöntem kullanılmakla birlikte muayenehane veya hastanelerde uygulanması maliyetleri yükseltmekte, bu yüzden kullanılmamaktadır[9,10].

II. Gaz Buharı Sterilizasyonu: Formaldehit ve alkol buharı kullanılarak sterilizasyon işlemi gerçekleştirilir. Etilen oksit, sterilizasyon amacıyla yaygın olarak kullanılan bir gazdır. Pöröz yapıdaki malzemelere penetre olması, ısı ve ıslaklığın dezavantaj olduğu malzemelerin sterilizasyonunda güvenle kullanılabilmesi gibi üstünlükleri bulunmaktadır. Dezavantajı ise sterilizasyon süresinin uzun olması ve uzun bir süre havalandırmaya ihtiyaç duyulmasıdır. Günümüzde otoklava göre daha pahalı olmaları ve sterilizasyon işleminden sonra havalandırma gereksiniminin ortaya çıkması nedeniyle yaygın olarak kullanılmamaktadır[9,10].

III. Kimyasal Sterilizasyon: Kimyasal sterilizasyon, ısı uygulanamayan alet ve malzemenin sterilizasyonunda kullanılmaktadır. Soğuk sterilizasyon olarak adlandırılan bu yöntemde; yaygın olarak aldehit grubu, iyot grubu, klor bileşikleri ve fenol grubu kimyasal ajanlar kullanılmaktadırlar. Yüzde ikilik gluteraldehit ve %0.2'lik perasetik asit bu amaçla kullanılmaktadır. On saat süreyle yüzde ikilik gluteraldehit solüsyonunda bekletilen materyal steril edilmiş olarak kabul edilir[15]. Sterilizasyonda kullanılan ajanların zararlı gaz ve buharlarının uzaklaştırılması için özel havalandırma sistemine gereksinim vardır[16].

Tüm bu sterilizasyon işlemleri tablo II'de görülmektedir.

Tablo II. Sterilizasyon yöntemleri.

Yöntem	Konsantrasyon-Seviye
Fiziksel Sterilizasyon	
Basınçlı Buhar	121 °C ve 132 °C farklı zaman aralıklarıyla
Kuru Hava	171 °C'de 1 saat, 160 °C'de 2 saat, 121 °C'de 16 saat.
Filtrasyon	0.22'den 0.45 µm çapındaki porlara sahip HEPA filtreleri
UV Radyasyon	254 nm dalga boyunda farklı ekspoze süreleriyle
İyonize Radyasyon	Mikrodalga veya Gama radyasyonla farklı ekspoze süreleriyle
Gaz Buharı Sterilizasyonu	
Etilen Oksit	29 °C'dan 65 °C'de ve 450 den 1200mg/L de 2 den 5 saate kadar
Formaldehit Buharı	60 °C'dan 80 °C'ye kadar %2 ile %5
Hidrojen Peroksit Buharı	55 °C'den 60 °C'ye kadar %30
Plazma Gaz	Yüksek iyonize hidrojen peroksit gazı
Klordioksit Gaz	Değişken
Kimyasal Sterilizasyon	
Gluteraldehit	% 2
Perasetik Asit	% 0.2

Sterilizasyon Basamakları[17];

- Aletlerin toplanıp taşınması (Alet kullanımdan hemen sonra dezenfektan solüsyon içerisine konulmalı)
- Temizleme (Bölgesel infekte alan oluşturmadan, ön işlem olan dezenfeksiyon sonrası su dolu hazne içerisinde fırçalanarak temizlenmeli)
- Paketleme (Kullanım anına kadar sterilliği korunacak şekilde paketlenmelidir. Paketleme, sterilize edilecek tıbbi malzemeyi olası bir kontaminasyondan koruyacak etkili bir bariyer oluşturmalı ve sterilizasyona izin vermelidir. Paketleme materyali, sterilizan gazın paket içine giriş ve çıkışına, havanın ve su buharının paketten uzaklaşmasına izin verecek nitelikte olmalıdır.)
- Sterilizasyon
- Saklama (Steril malzemeler taşınma ve uzun süre

bekletilme durumunda toz örtüleri ile kaplı durumda bulunmalıdır. Sterilizasyona ait bilgilerin bulunduğu etiket, toz örtüsü üzerinde değil doğrudan paket üzerinde olmalıdır.)

- Sterilizasyon işleminin denetlenmesi (mekanik, kimyasal ve biyolojik indikatörlerden yararlanılmalıdır)

Diş Hekimliği Klinik Uygulamalarında Sterilizasyon

Protetik Diş Hekimliğinde Sterilizasyon

Aeratör başlıklarının eğer mümkünse hastalar arasında steril edilmesi önerilmektedir. Bu nedenle steril edilebilir aeratör başlıkları tercih edilmelidir. Bu aletler üzerinde kalabilecek artıklar deterjan ve sıcak su ile fırçalanmalı ve üretici firma önerisine uygun olarak steril edilmelidir[18].

Aeratör ve mikromotor başlıklarının sterilizasyonu ile ilgili olarak İngiltere'de yapılan anket çalışmasında hekimlerin %45.9'u her hastanın ardından başlıklarını otoklavda steril ettiği, geri kalanları ise yetersiz başlığa sahip olduğu, başlıkta arıza olma korkusu, maliyet ve bu işlemin gereksiz olduğunu düşündüğünden dolayı otoklavda sterilizasyon yöntemini uygulamadıkları şeklinde cevap vermişlerdir[19].

Laboratuvar Malzemelerinin Dezenfeksiyonu

Laboratuvara iletilen malzemenin hekim tarafından dezenfekte edilip edilmediği konusunda laboratuvar görevlisi bilgilendirilmelidir. Eğer herhangi bir işlem yapılmadıysa materyal laboratuarda dezenfekte edilmelidir. İş kapları her kullanımdan sonra dezenfekte veya steril edilmelidir[20].

Ortodontide Sterilizasyon

Ortodontik aletlerin sterilizasyon işlemleri sırasında, kesici kenarlarının ve keskin açılarının bulunması, geniş eklem yüzeylerinin olması nedeniyle problemler yaşanabilmektedir[21].

Ortodontik pensler öncelikle her kullanım sonrasında ultrasonik temizleyiciler yardımıyla temizlenmelidir. Ultrasonik temizleme sonrasında aletlerin korozyona uğramalarına engel olmak amacıyla kurulanmalıdır. Uygun solüsyonlarla aletlerin eklem yüzeyleri yağlanarak korozyonun engellenmesi sağlanabilir. Kurulama işleminden sonra aletlerin sterilizasyon işlemine geçilir[22].

Ortodontik aletlerin otoklavda sterilizasyonu kesici yüzeylerde körelme ve aşınma, gibi olumsuz etkilere neden olmaktadır. Bu durumu engellemek amacıyla %1'lik sodyum nitrat kullanımı önerilmektedir[23].

Kuru hava ile sterilizasyonunun en büyük dezavantajı ise sürenin çok uzun olmasıdır.

Korozyon açısından pensleri için uygun bir yöntem olan doymamış kimyasal buharla sterilizasyonda ise oluşan kokunun giderilmesi için iyi bir havalandırmaya gereksinim vardır[6].

Ortodontide kullanılabilecek diğer bir sterilizasyon yöntemi cam boncuk sterilizasyonudur. Bu yöntemde 218 °C'de 15 saniye süreyle pensler sterilizatörün içinde bırakılır. Büyük aletlerin sterilizasyonu bu yöntemle mümkün değildir[23–25].

Isıya dayanıklı olmayan maddelerin sterilizasyonunda, kimyasal sterilizasyon (gluteraldehit) yöntemleri kullanılır.

Ortodonti kliniklerinde kullanılan penslerin sterilizasyon işlemlerinde korozyona uğramamaları için;

- Sterilizasyondan önce, penslerin üzerindeki artıklar su ile yıkanarak uzaklaştırılmalıdır,
- Eklem yüzeyleri basınçlı hava veya kağıt havlu ile kurutulmalıdır,
- Eklem aralıklarının sterilizasyonu için açık tutulmalıdır,
- 380 °F (193 °C)'dan daha yüksek ısılara tabi tutulmamalıdır,

Plastik bant iticileri, yanak, dudak ekartörleri gibi plastik aletlerin sterilizasyonunda etilen oksit kullanılamıyorsa gluteraldehit veya formaldehit içerisinde 10 saate kadar bekletilmesi gerekir. Zamanın uzunluğu kullanılan steril edici solüsyonun tipine, konsantrasyonuna ve oda sıcaklığına göre değişmektedir[21,24,25]. Ortodontik bant ve el aletleri deterjanla yıkanıp su ile durulandıktan sonra otoklava yerleştirilebilirler[16].

Tedavi ve Endodonti Kliniklerinde Sterilizasyon

Her hastadan sonra sterilizasyon işleminin gerçek-

leştirilebilmesi için steril edilebilir aeratör başlıkları tercih edilmelidir. Aeratör başlıkları üzerinde kalabilecek artıklar sıcak su ve deterjan ile fırçalanarak uzaklaştırılmalıdır. Eğer başlıklar sterilizatör için uygun değilse, kimyasal germisid (sentetik fenolik ve iyodofor kombinasyonu) içerisinde önerilen konsantrasyonda ve belirtilen süre kadar tutulmalıdır. Kimyasal artıklar steril su ile veya alkolle ıslatılmış gazlı bez ile silinerek uzaklaştırılabilir[26,27].

Endodontik tedavi sırasında kullanılan aletler, çapraz infeksiyon riskini ortadan kaldırmak için üzerindeki artıklar tamamen uzaklaştırılmalı ve sterilizasyon tam olarak sağlanmalıdır. Hemen temizlenemeyecek durumdaki kontamine aletler üzerlerindeki kan tükürük ve doku artıklarının kurumaması için deterjanlı solüsyon veya bir dezenfektan solüsyon içerisine yerleştirilmelidir[27].

Temizlenecek aletlerin delikli bir sepete yerleştirilerek en az 5 dakika süreyle ultrasonik temizleyicide bekletilmesi ile daha etkin ve güvenli bir temizlik sağlanır. Ultrasonik temizleme işleminden sonra aletler bol suyla çalkalanmalı önce kuru havlu ve ardından da hava ile kurutulmalıdır. Ultrasonik temizleme yapılamıyorsa kullanımdan sonra bir solüsyon içine bırakılan kök kanal aletlerinin üzerindeki artıklar uygun sertlikteki bir fırça yardımıyla uzaklaştırılmalıdır[26,28].

Temizlenen ve kurulanan aletlerin endodontik kutulara (Endobox) ve taşıyıcılara yerleştirildikten sonra sterilizasyonun yapılması önerilir. Kök kanal aletlerinin numaralarına ve tiplerine göre endodontik kutulara yerleştirilmesindeki amaç, aletlerin sterilizasyonunda kolaylık ve sonrasında aseptik ortamda saklanmasını sağlamaktır. Kök kanal aletlerinin ilk kullanımında da steril edilmeleri gereklidir[26,28,29].

Endodontik tedavide kullanılan guttaperkaların periapikal dokularla temas etmesi nedeniyle sterilizasyonlarının yapılması gerekir. Bu amaçla; guttaperkalar %5.25'lik NaOCl solüsyonunda 1 dakika süre ile bekletilir[26].

Ağız Cerrahisi ve Periodontoloji Kliniklerinde Sterilizasyon

İnfeksiyon riski hekimin, yardımcı personelin doğrudan kanla temasıyla yakın ilişkilidir. Bu nedenle cerrahi girişim sırasında keskin aletlerin batması ile oluşabilecek infeksiyon riski bir takım kurallarla en aza indirilmelidir. Enjektörler, bisturi uçları, sütur iğneleri, elevatörler, cerrahi frezler, forsepsler, implant için kullanılan cihazlar gibi alet ve malzemeler "kritik" olarak sınıflandırdığımız gruba girerler ve sterilizasyonlarında gereken özen gösterilmelidir. Bu aletlerin sterilizasyonlarının kontrolleri de mutlaka yapılmalıdır. Bu işlem kimyasal indikatörler yardımıyla hem bohça içi hem de setin sarıldığı örtü üzerinde kontrol bantları uygulanarak gerçekleştirilmelidir[30,31].

Sonuç olarak; diş hekimliği klinik uygulamalarında çapraz infeksiyonun önlenmesinde en önemli basamak olan sterilizasyon işleminin tüm basamaklarının eksiksiz olarak yerine getirilmesi çok önemlidir. Sterilizasyon kesin bir kavramdır ve az ya da çok sterilizasyon gibi bir sınıflandırılması yoktur. Bu nedenle yapılacak sterilizasyonun başarısında önemli rol oynayan materyalin temizlenmesi, uygun sterilizasyon yönteminin seçilmesi, gereken ısı seviyesinin ve zamanın ayarlanması gibi unsurların tam olarak yerine getirilmesi gerekmektedir[32].

Kaynaklar

1. ADA Council on Scientific Affairs. Council on Dental Practice. Infection control recommendations for the dental office and dental laboratory. JADA. 1996; 127(5): 672–80
2. Guidelines for Infection Control in Dental Health-Care Settings Recommendations and Reports 2003; 52: 1–61. http://www.cdc.gov/mmwr/preview/mmwrhtm/rr5217a1.htm 2003
3. Alpaslan GH, Sterilizasyon ve sterilizasyon yöntemleri. TDBD. 2000; 58: 45–9.
4. Miller CH Sterilization and Disinfection: What every dentist need to know. JADA. 1992; 123: 46–54.
5. CDC. Update: universal precautions for prevention of transmission of human immunodeficiency virus, hepatitis B virus, and other blood borne pathogens in health-care settings. MMWR. 1988; 37: 377-82, 387–8.
6. Dorst J, Jones R. Sterilization Management in Dental Office ADA CE Program 2003.
7. National Center for Chronic Disease Prevention and Health Promotion Oral Health Resources 2004.
8. Külekçi G. Diş hekimliğinde Sterilizasyon ve Dezenfeksiyon, IDO Dergi. 1994; 42: 31–7.
9. Council on Dental Materials, Instruments, and Equipment, Council on Dental Practice, and Council on Dental Therapeutics.

Infection control recommendations for the dental office and the dental laboratory. JADA. 1988; 116: 241–8.

10. Council on Dental Materials, Instruments, and Equipment, Council on Dental Practice, and Council on Dental Therapeutics. Infection control recommendations for the dental office and the dental laboratory. JADA. 1992; 123: 8 (Supplement).

11. Howard C. A survey of cross-infection control in general dental practice in England. Health Trends. 1989; 21: 9–10.

12. Scheutz F, Langebaek J. Dental care of infectious patients in Denmark, 1986–1993: theorical considerations and empirical findings. Community Dentistry and Oral Epidemiology. 1995; 23: 226–31.

13. Treasure P. Survey of infection control procedures in New Zealand dental practices. Int Dent J. 1994; 44: 342–8.

14. Harmankaya AC, Hastane Ortamında Sterilizasyon Uygulamaları. www.gata.edu.tr/infkom/hastane/2520ortamında/sterilizasyon/uygulamaları. 2001.

15. USAF Dental Infection Control Guidelines 49 http://www.brooks.af.mil/dis/icdentistryguidelines 2000.

16. University of Medicine and Dentistry of New Jersey Decontamination and Disinfection. www.umdnj.edu/eohssweb/publications/disinfection 2002.

17. Kelly D, Spencer J. Infection Control Manual Dental Hygiene Program Lexington Community College. 2002-2003: 13.

18. Naylor WP. Infection control in fixed prosthodontics. Dent Clin North Am. 1992; 36: 809–31.

19. Yenisey M. Prostodonti Pratiğinde Çapraz Kontaminasyonun Önlenmesi. OMÜ Diş Hek Fak Der. 2000; 3: 42–51.

20. Hekimoğlu C. Protetik diş hekimliğinde dezenfeksiyon ve sterilizasyon. TDBD. 2000; 58: 53–5.

21. Haydar SG. Ortodontide sterilizasyon ve dezenfeksiyon. TDBD. 2000; 58: 57–8.

22. Matlack RE Instrument sterilization in orthodontic offices. Angle Orthod. 1979; 49: 205–11.

23. Payne GS. Sterilization and Disinfection. Am. J Orthod and Dentofac Orthop. 1986; 250–2.

24. ADA Council on Dental Materials, Instruments, and Equipment: Current status of sterilization and instruments, devices and methods for the dental office J Am Dent Assoc .1981; 102: 683–9.

25. Sterilization or disinfection of dental instruments, in Accepted Dental Therapeutics, 40th ed., Chicago: American Dental Association, 1984. p. 134–50.

26. Çalt S. Endodontik tedavide infeksiyon kontrolü. TDBD. 2000; 58: 59–61.

27. McKendry DJ, Krell KV. Endodontic instruments. In Walton R, Torabinejad M. Principals and practice of endodontics 2nd ed. Philadelphia: WB Saunders Co, 1996. p. 163–4.

28. Sugita El, Bakland LK. Asepsis in endodontic practice. In Igle JI, Bakland LK Endodontics. 4th ed. Baltimore: Williams&Wilkins, 1994. p. 680–8.

29. Averbach RE, Kleier DJ. Armamentarium and sterilization. In Cohen S, Burns RC. Pathwaysof the pulp. 7th ed. St. Louis: Mosby, Inc, 1998. p. 117–49.

30. Ünlü G. Oral cerrahi ve implantolojide infeksiyon kontrolü. TDBD. 2000; 58: 64–6.

31. Weintraub AM, Ponce de Leon MP. Potential for cross-contamination from use of a needles injector. Am J Infec Control. 1998; 4: 442–5.

32. Sailer FH and Pajarola GF. Surgical Principals in: Rateitschak, KH and Wolf HF Oral Surgey for the General Dentist, First ed., Stuttgart-New York. Thieme, 1999; p. 23–7.

İletişim adresi:
Yrd.Doç.Dr. Mete ÖZER
Ondokuz Mayıs Üniversitesi
Diş Hekimliği Fakültesi
Ortodonti Anabilim Dalı
55139 Kurupelit, SAMSUN

Tel : 0362 312 19 19 - 3022
Fax: 0362 457 60 32
e-mail: meteozer@omu.edu.tr

Ondokuz Mayis Univ Dis Hekim Fak Derg 2005; 6 (2): 129–136

Bruksizm (Etyoloji, Fizyopatoloji, Teşhis ve Tedavi)

Bruxism (Etiology, Pathophysiology, Diagnosis and Treatment)

Işıl BİÇER*, Ahmet Umut GÜLER*, Murat YENİSEY*

ÖZET

Bruksizm; daha çok diş sıkma ve gıcırdatma olarak bilinen, çiğneme sisteminde görülen yaygın bir parafonksiyonel alışkanlıktır. Bruksizmin etyolojisi halen tartışılmaktadır ve teorilerde oklüzal, psikolojik, genetik ve stres faktörleri üzerinde durulmaktadır. Günümüzde etyolojisinin birden fazla etkenle ilişkili olduğuna dair ortak bir inanış vardır ve bruksizmin, yapısal komponentlere daha fazla stres ve ağrı davranışı ile ilişkili bir santral sinir sistemi fenomeni olduğu düşünülmektedir. Her ne kadar fizyopatolojik mekanizması tam olarak bilinmese de, çalışmalar, bruksizmin santral ve otonom sinir sisteminde orofasial fonksiyonlar ve uyku düzenlemesiyle ve ek olarak psikososyal ve genetik faktörlerle ilgili olduğunu göstermektedir. Uyku bruksizminin (UB) kesin teşhisi polysomnografik yöntem veya ayakta kayıt sistemleriyle elektrofizyolojik cihazlar kullanılarak yapılır. Diş hekimi için UB tanımlanması esas olarak klinik gözlemlere dayanır fakat klinik diagnozun da sınırlamaları vardır. Bruksizmi daimi olarak elimine eden bir tedavi yöntemi henüz bulunmamaktadır. Her ne kadar oklüzal ısırma plakları ile bruksizmin zararlı etkileri önlense de bu, hastalar için iyileştirici bir yöntem değildir ve oklüzal tedavi bitirildiğinde uzun dönemde bruksizm tekrarlar. Bruksizmin tedavisi bilinmediği için klinisyenler ilk aşamada daima reversibl konservatif tedavilere baş vurmalıdırlar.

Anahtar sözcükler: *Bruksizm, etyoloji, fizyopatoloji, teşhis, tedavi*

ABSTRACT

The most common tooth-to-tooth habits are clenching and grinding, i.e. bruxism. The etiology of bruxism has also been controversial and theories have invoked occlusal, psychological, genetic, and stress factors. Currently, there is consensus about the multifactorial nature of its etiology, and bruxism is thought to be a central nervous system phenomenon related to stress and pain behavior more than to structural components. Although the exact pathophysiologic mechanisms remain to be elucidated, studies suggest that sleep bruxism (SB) is influenced by central and autonomic-cardiac nervous system processes related to oromotor functions and sleep-waking regulation, in addition to psychosocial and genetic factors. Definitive diagnosis of SB is made using electrophysiologic tools such as polysomnographic or ambulatory recording systems. For dentists, recognition of SB is based mainly on the clinical observations, but chairside diagnosis has limitations. Currently there is no known treatment method for permanently eliminating bruxism. Although occlusal appliances guard against the harmful effects, they do not cure a patient of bruxing. In most instances when long-term occlusal appliance therapy is terminated, the bruxism returns. Since a cure for bruxism is unknown, the clinician should always first attempt conservative reversible therapy.

Key words: *Bruxism, etiology, pathophysiology, diagnosis, treatment*

Geliş tarihi : 22.10.2004
Kabul tarihi : 17.02.2005

Received date : 22.10.2004
Accepted date : 17.02.2005

Giriş

Bruksizm; daha çok diş sıkma ve gıcırdatma olarak bilinen, çiğneme sisteminde görülen yaygın bir parafonksiyonel alışkanlıktır. İnsanların bir kısmı gün içinde yoğun stres altındayken, dişlerini sıkma alışkanlıklarının farkındadır. Bunun yanı sıra pek çok kişi ise çevrelerindekiler şikayet etmediği sürece geceleri diş gıcırdattığının farkında değildir. Diş sıkma ya da gıcırdatma esnasında diş üzerine 2,5 saniyelik bir zaman diliminde 20kg'ın üzerinde bir yüklemenin olduğu bildirilmiştir. Normal fonksiyonel streslerden daha fazla olan bu yükleme; periodontal ligamentlerin harabiyetine ve alveol kemik distorsiyonlarına neden olur ki, dokuların tamir yeteneği bu tahribatı karşılayamaz[1].

Bruksizm kişi uykudayken veya uyanıkken olabilen bir oral parafonksiyonel aktivite olarak tanımlanmaktadır[2]. Bununla beraber bruksizm birincil (idiyopa-

* *Ondokuz Mayıs Üniversitesi, Diş Hekimliği Fakültesi, Protetik Diş Tedavisi Anabilim Dalı, Samsun*

tik) ve ikincil (iatrojenik) formlarda sınıflandırılmıştır (Tablo)[3]. Tıbbi bir nedeni yoksa bruksizmin birincil formu gün içinde diş sıkma (clenching) ve uyku bruksizmini (UB) kapsar. Bruksizmin ikincil formları nörolojik, psikiyatrik veya uyku bozuklukları veya ilaç etkileri ile ilişkilidir. Böylece iatrojenik terimi bruksizmin bazı ikincil formları için de kullanılır[3].

Parafonksiyonel aktiviteler; gün içinde gerçekleşenler (diurnal) ve gece ortaya çıkanlar (nocturnal) olmak üzere iki temel alt gruba ayrılabilir[4]. Gün içinde gerçekleşen parafonksiyonel aktiviteler; diş sıkma, diş gıcırdatma, parmak ve dil emme, çene ve dil itme, anormal duruş, kalem ısırma, tırnak yeme, telefon veya keman gibi nesneleri çenesinde tutma gibi kişinin günlük hayatta farkında olduğu alışkanlıklardır. Günlük aktiviteler sırasında bireylerin dişlerini temasta tutup, onlara kuvvet uygulaması alışılmamış değildir. Bu tip aktiviteler gün içinde bireyler işlerine konsantre olduğunda ya da yoğun fiziksel kuvvet sarf ederlerken görülür. Nocturnal parafonksiyonel aktiviteler uyku sırasında görülür ve diş sıkma gibi tek fazda ya da en çok bilinen şekliyle bruksizmdeki gibi ritmik kontraksiyonlar şeklinde izlenirler. Çoğu hastada bu ikisi birlikte görülür ve ayırt edilmesi güçtür[4].

Etyoloji ve Fizyopatoloji

Bruksizmin etyolojisi halen tartışılmaktadır ve teorilerde oklüzal, psikolojik, genetik ve stres faktörleri üzerinde durulmaktadır. Bruksizm olayının oklüzal rahatsızlıklarla ilişkili olduğu düşüncesi terk edilmiştir. Günümüzde etyolojisinin birden fazla etkenle ilişkili olduğuna dair ortak bir inanış vardır ve bruksizmin yapısal komponentlere, daha fazla stres ve ağrı davranışı ile ilişkili bir santral sinir sistemi fenomeni olduğu düşünülmektedir[5]. Son birkaç yılda, konusu gün içinde gerçekleşen bruksizm olmak üzere uyku sırasında motor aktiviteler üzerine odaklanmış araştırmalar yapılmıştır[6,7]. Bruksizm, son zamanlarda bir uyku rahatsızlığı ve hareket bozukluğu olarak tanımlanmıştır[7,8]. Bruksizmin çocuklarda longitudinal gelişimi hakkında kesin sonuçlar yoktur. Bazı araştırmacılar geçici bir fenomen olarak düşünürlerken, diğerleri artıp azalan bir alışkanlık olduğunu düşünürler ve uzun periyotlar boyunca alışkanlığını sürdürenleri gözlemlemişlerdir[5]. 33-60 yaşları arasındaki çiftler üzerinde yapılan bir çalışmada; uyku sırasındaki bruksizmin çocukluktaki bruksizm ile yüksek korelasyon gösterdiği bulunmuştur[9]. Çocukluk çağındaki bruksizm, geceleri diş sıkma ve gıcırdatma, tırnak yeme ve/veya diğer pa-

Tablo. Bruksizmin sınıflandırılması[3].

Primer form	Sekonder/İatrojenik form			
	Hasta medikasyonu, alışkanlıkları	**Hareket bozuklukları**	**Uyku bozuklukları**	**Diğerleri**
Uyku sırasında **Uyku bruksizmi**	Alkol Sigara Kafein	Hemifasial spazm Gilles de la Tourette sendromu	Huzursuz bacak sendromu Periyodik bacak hareketleri Uyku apnesi REM uyku davranış bozukluğu Kabuslar Düzensiz uyanmalar Uyku epilepsisi Uykuda kas kasılmaları	Shy-Drager sendromu Pons-cerebellar atrofi
Uyku sırasında ve uyanıkken	Seçici seratonin reuptake inhibitörleri Antidepresanlar Kalsiyum antagonistleri Dopamin agonistleri Antidopaminerjik ilaçlar	Oromandibuler distoni Huntington hastalığı Parkinson hastalığı		Whipple's hastalığı Mental retardasyon Koma
Uyanıkken **Gündüz diş gıcırdatma**	Kokain Amfetaminler (Ecstasy) Nöroleptikler	Tardive disknezi		Cerebellar hemoraji Demans Rett's sendromu

rafonksiyonların aynılarının 20 yıl sonra da tekrarlamasının önceden tahmin edilebilir özellikte, inatçı ve sürekli parafonksiyonlar olduğu bildirilmiştir[5].

Her ne kadar fizyopatolojik mekanizması tam olarak bilinmese de, çalışmalar UB'nin santral ve otonom sinir sisteminde orofasial fonksiyonlar ve uyku düzenlemesiyle ve ek olarak psikososyal ve genetik faktörlerle ilgili olduğunu göstermektedir[3].

UB'nin başlangıç mekanizması tam olarak anlaşılamamıştır. Diğer uyku bozukluklarında olduğu gibi olaydan nörokimyasallar sorumlu tutulmaktadır. Genç ve sağlıklı UB hastalarına kontrol amacıyla dopamin agonisti verildiğinde UB aktivitesinde anlamlı bir azalma (≈%30) görülmüştür[10]. UB başlangıcında, spesifik olarak dopaminin incelendiği bir çalışmada, yalnızca dopamin agonistleri (örn. bromocriptine) herhangi bir etki göstermemişlerdir[11]. Bunun yanında striatal dopamin yüklemesi yapılan genç UB'li hastalarda parkinson hastalarında görüldüğü gibi erken nigrostriatal dejenerasyon gözlenmemiştir[12]. Bir katekolamin β-adrenerjik reseptör blokörü olan propranololün UB'yi artırdığı rapor edilmiştir. Ek olarak kantitatif kayıtların yokluğunda selektif seratonin salınım inhibitörleri (örn. fluoxetine, sertraline, fluvoxamine ve paroxetine) uyku sırasında diş sıkma ve gıcırdatma ile ilişkili bulunmuştur[13].

UB beraberinde bazı hastalarda obstrüktif uyku apnesi sendromu (OUAS) bildirilmiş, fakat ardından yapılan araştırmalarda Ritmik Masseter Kas Aktivitesi (RMMA), diş gıcırdatma ve apne olayı arasında kesin bir ilişki açıklanamamıştır[14]. Uyku apnesi hastalarında UB ile ilgili uykudan uyanışın; santral uyku apnesindeki gibi stabil olmayan solunum kontrolüne bağlı ya da OUAS'deki gibi üst solunum yolu kaslarındaki tonus artışına benzer motor olaylarla aynı zamanda olmadığı bildirilmiştir[15]. UB'li hastalarda kortikal ve otonom kardiak aktivasyon ve mastikatör kas aktivitesi ile ilgili uykuda mikro uyanışlar tespit edilmiştir[16] (Şekil).

UB fizyopatolojisine genetiğin etkisi de incelenmiştir. UB hastalarının %20-50'si ailelerinde diş gıcırdatma alışkanlığı olan bir birey olduğunu bildirmişlerdir[17]. Her ne kadar genetik faktörlerin predispozan olduğu düşünülse de çevresel faktörlerin katılımı da gereklidir[9]. Kalıtım etkisini açıklamak için, pek çok kuşak üzerinde yapılacak çalışmalarla kromozomal teşhis gerekir.

Şekil. UB başlangıcının ardından gelen uyanışlar[14].

Uyku Bruksizminin Prevalansı ve Risk Faktörleri

UB ve diş gıcırdatma 3-10 yaş arası çocuklarda %19, 11 yaş altı çocuklarda %14-20, gençlerde %13, erişkin popülasyonun genelinde %5-8 ve 60 yaş üstü bireylerde %3 olarak bildirilmiştir[5,18–20]. UB veya diş gıcırdatmanın varlığı bireyin yatak partneri ya da aile bireylerinin söyleyişine bağlı olduğundan tahmin edilmesi güçtür. Yalnız uyuyanlarda bu tespit daha zordur ve aynı zamanda protezsiz yatanlar ve diş gıcırdatanlarda da UB tespiti güçtür.

Klinik Bulgular ve Teşhis

UB'nin kesin teşhisi polysomnografik yöntem veya ayakta kayıt sistemleri gibi yöntemlerle elektrofizyolojik cihazlar kullanılarak yapılır. Diş hekimi için UB tanımlanması esas olarak klinik gözlemlere dayanır fakat klinik teşhisin de sınırlamaları vardır[21–23].

UB'li hastaların klinik bulguları;

1. Diş gıcırdatma ve dişleri birbirine vurma sesleri (Sıklıkla yatak partnerince bildirilir.)
2. Normal çene hareketleri veya eksentrik pozisyon sınırları içinde dişlerde aşınmaların varlığı (Bruksofasetler)
3. İstemli kontraksiyonda masseter kas hipertrofisinin varlığı

4. Çiğneme kaslarında sabahları konforsuzluk, yorgunluk ya da sertlik (Sıklıkla temporal, kas bölgesinde baş ağrısı, genelde hasta bildirir.)
5. Soğuk hava ya da sıvıların etkisiyle diş/dişlerde hipersensitivite (Genelde hasta tarafından bildirilir.)
6. TME'de kliking veya kilitlenme (Genelde hasta tarafından bildirilir.)
7. Dil ya da yanaklarda çentikler

UB teşhisinde kullanılan bir diğer belirti istemli çene gıcırdatma sonucu oluşan masseter kas hipertrofisidir ki bu da inflamatuar şişlik, tümör ve paratiroid masseter sendromundan (parotis bezinin kas tarafından bloke edilmesi) ayrılmalıdır[24]. Aynı zamanda gün içinde yapılan bruksizm ve UB esnasındaki masseter hipertrofisi de birbirinden ayrılmalıdır[25].

UB hastalarında bazen görülen dilin lateral marjinleri ve bukkal oral mukozadaki diş izleri UB için spesifik bir görünüm değildir. Gün içinde diş gıcırdatma ya da dil itme gibi diğer oral alışkanlıkların varlığını gösterebilir[26]. Dişlerde[27] ve dental restorasyonlarda[28] fraktürler, oklüzal travma[29], pulpitis[30] ve metalik tat şikayetleri de UB'nin sekonder özellikleri olarak bildirilmiştir[31].

Seçilen aşırı olmayan ve şiddetli UB gözlenen hastaların ayırt edilmesinde önerilen kriterler;

1. Haftada en az 3-5 gece tekrarlanan ve 6 haftadan fazla süren diş gıcırdatma sesi hikayesi
2. Dişlerde aşınmaların varlığı
3. Sabahları çiğneme kaslarında ağrı ya da yorgunluk
4. Masseter kas hipertrofisi

Dişler ve Temporomandibular Eklem Üzerine Etkileri

Parafonksiyonlar diş hekimi ve hasta için can sıkıcı sorunlara neden olur. Literatürlerde bruksizmin dişlerde aşınma, kas ağrıları, temporomandibular eklem (TME) ağrısı, dişlerde ağrı ve mobilite, baş ağrısı, sabit ve hareketli protezler için de çeşitli problemlere neden olduğu bildirilmiştir. Çocuklar, adolesanlar ve erişkinler üzerinde yapılan araştırmalarda çeşitli parafonksiyonel aktiviteler ve TME semptomları arasındaki ilişkilerin önemi gösterilmiştir. Aynı zamanda birkaç çalışmada oral parafonksiyonel aktiviteler ve TME patolojileri arasında pozitif korelasyon tespit edilmiştir[5].

Bruksizm aynı zamanda atrizyona da yol açabilir[32]. Bruksizm devam ettiği sürece oral bölgedeki hasar daha da artar. Bruksizm parafonksiyonunu sürdürenlerin çoğu 40-50 yaşlarında geniş restorasyonlara ihtiyaç duyarlar[33]. Habituel olarak diş sıkma ya da gıcırdatma alışkanlığı olanlarda implant komplikasyonlarının görülme olasılığı daha çoktur[34,35]. Bir çalışmada implant fraktürü tespit edilmiş hastaların %75'inden fazlasında bruksizm hikayesi ve bulguları tespit edilmiştir. Bu nedenle, şiddetli bruksizm hastalarında implant kullanımı kontrendikedir[35,36].

Uzun süreli bruksizm sıklıkla görünüşte de değişikliklere neden olur[37]. Dişlerdeki aşınmalar sebebiyle oklüzyon dikey boyutu düşer, burun ve çene ucu birbirine yaklaşır, göz ve dudak çevresi deride kırışıklıklar meydana gelir, dudaklar silikleşir ve kişi oldukça yaşlı görünür[38].

Bruksizm fasial kaslarda ve çiğneme kaslarında (özellikle masseter) hipertrofiye neden olur. Uzun dönemde bunun sonucu olarak kare çene görünümüne neden olabilir[39]. Masseter hipertrofisinin sonucunda kasın aşırı genişleyip yakınındaki parotis bezinin kanalını bloke etmesi nedeniyle tükürük akışı azalır. Bu da periyodik olarak yutkunma, ağrı, inflamasyon ve ağız kuruluğuna neden olur[40]. Bruksizme bağlı masseter ve temporal kaslarda ağrı ve hassasiyet, yorgunluk, fonksiyonel sınırlama görülür. Bruksizm; frontal, temporal, fasial ve oksipital bölgelerde baş ağrısına da neden olur[41]. Bir çok araştırıcı TME disfonksiyonlarına neden olan faktörler arasında bruksizmin de olduğunu savunur[42]. Klinik olarak travmatik oklüzyon sebebiyle bruksizm veya diş sıkma alışkanlığı olanlarda alveol kemiği üzerine gelen basınçlar kemik kaybına sebep olabilir. Kas, eklem kapsülü veya eklem bağları zayıf olan kişilerde ise bruksizm veya diş sıkma durumu, yıkıcı güçler alveol kemiği yerine bu dokular tarafından absorbe edildiği için TME disfonksiyonuna sebep olmaktadır[43].

Kronik bruksizm var olan TME disfonksiyonu

semptomlarını şiddetlendirebilir. Karşıt olarak TME disfonksiyonunun altında yatan neden bruksizm de olabilir; bu durumda, eklem tedavisi öncesinde bruksizm tedavi edilmelidir[42].

Tüm bunlara ilaveten bruksizm hastalarında aşağıdaki durumlara da rastlanır;

- Dişlerde hassasiyet (anterior dişlerde genelde sabahları fark edilen hassasiyet)[41]
- Aktif bruksizmde dilin lateral yüzünde çentikler ve bukkal koridor boyunca yanak mukozasında oklüzyon izleri görülür. Bu, parafonksiyon sırasında yumuşak dokuların dil yüzeyine itilmesi ile oluşur. Sıklıkla yanaklardaki bu durum klinik olarak sürtünmesel hiperkeratoz oluşumu için yeterince şiddetlidir. Parafonksiyon durdurulduğunda dil ve yanaklardaki bu durum ortadan kalkar[41]
- Ataçman kaybı ya da gingival inflamasyonla orantılı olmayan artmış mobilite[1]
- Pulpitis ve pulpal nekroz; eksentrik bruksizmde erozyon öncesi kompanzasyon mekanizmasıyla pulpadaki çekilmelere bağlı oluşur
- Fraktürler
- Radyografide izlenen çok sayıda açısal kemik defektleri.

Bruksizm Tedavisi

Diş sıkma ve gıcırdatma dişhekimleri için kontrolü güç parafonksiyonlardandır. Bruksizmi daimi olarak elimine eden bir tedavi yöntemi henüz bulunmamaktadır. Her ne kadar oklüzal ısırma plakları ile bruksizmin zararlı etkileri önlense de bu, hastalar için iyileştirici bir yöntem değildir ve oklüzal tedavi bitirildiğinde uzun dönemde bruksizm tekrarlar. Uykudan önce, çok düşük dozda bir trisiklik antidepresan (her gece 10-20 mg amitriptyline) uygulaması uyku siklusunu değiştirerek bruksismal aktiviteyi azaltabilir. Bununla birlikte kanıtlanmış bir tedavi yöntemi değildir ve bazı hastalarda sabahları kas ağrısında artış bildirilmiştir. Bruksizmin tedavisi bilinmediği için dişhekimleri ilk aşamada daima geri dönüşebilir konservatif tedavilere baş vurmalıdırlar[44]. Tedavi yöntemleri reversibl ve irreversibl olmak üzere iki ana başlık altında toplanabilir.

Reversibl Tedavi Yöntemleri:

Kontrol faktörlerinin katılımı

Öncelikle hasta parafonksiyonel alışkanlığından haberdar edilmeli, bilgilendirilmeli ve gün içinde bir dereceye kadar kontrol edilebileceği söylenmelidir. Bu amaçla hastaya dil-damak egzersizleri yaptırılabilir. Semptomlarda potansiyel rol oynayan psişik faktörler kontrol edilmelidir. Bu amaçla gerekiyorsa psikoterapi uygulanabilir ya da yoga gibi rahatlatıcı yöntemler denenebilir[1].

Farmakolojik yaklaşım

Anksiyolitikler;

- ❖ Diazepam (valium)
- ❖ Clorazepato dipotasic (tranxillium)
- ❖ Clonazepam (rivotril)

Kas gevşeticiler;

- ❖ Tetrazepam (myolastan)
- ❖ Metocarbamol (robaxisal)

Benzodiazepinler, santral kas gevşeticiler ve trisiklik antidepresanlar orofasial ağrı yönetiminde ve UB tedavisinde kullanılan ilaçların bazılarıdır. Dopamin agonistleri, propranolol ve botulinum toxin A gibi diğer ilaçlarsa bu amaçla nadiren kullanılırlar. İlaçların UB'ye spesifik etkisi, yeterliliği ve güvenilirliliği üzerine yapılmış az sayıda kontrollü çalışma vardır[3].

Oklüzal splint uygulamaları

Temel olarak akrilikten yapılan iki tip ısırma plağı vardır. Bunlar; oklüzal yüzler, insizal kenarlar ve fasial, lingual diş konturlarını saran oklüzal koruyucular ve anterior ısırma plaklarıdır.

Atrizyon şiddetliyse ya da posterior segmentlerde kollaps varsa özellikle periodontal yıkımın olduğu durumlarda istirahat aralığı artar. Bu durumlarda oklüzal koruyucular kullanışlı olabilir. Kas spazmı semptomlarıyla birlikte kesin bir bruksizm alışkanlığı varlığında ve alt anterior dişlerin kemik desteği iyi olduğunda bir anterior ısırma plağı oldukça kullanışlıdır. Posterior dişlerdeki bu ayrılma, kaspal interferansları elimine ederek kas spazmına neden olan refleks aktiviteyi kesintiye uğratır. Aynı za-

manda istirahat aralığı az olduğunda da kullanışlıdır. Anterior ısırma plağı, uygun durumda bruksizmin kontrolü için ilk aşama olarak kullanılabilir ve sonra eğer gerekliyse uzun dönem kontrol için oklüzal koruyucular aynı zamanda splint olarak kullanılabilir[1]. Bu amaçla kullanılan bir aparey de NTI apareyidir; silikondan fabrikasyon olarak üretilir; klinik uygulaması kolaydır. Aparey; orta hatta anterior bölgede bir durdurucu rolü oynayarak kas aktivitesini azaltır ve optimum kondiler pozisyonun sağlanmasına yardım eder[45].

Spesifik orofasial ağrı ve dişlerin korunması amacıyla sert akrilik oklüzal splint ve yumuşak vinil ısırma plakları kullanılır. Yumuşak olanlar uzun dönemde kalıcı olmadıkları için kullanılmamalıdır. Yumuşak ısırma plakları UB hastalarının %50'den fazlasında uyku sırasında artmış masseter EMG aktivitesi sergilemişlerdir. Sert akril ısırma plaklarının uzun dönem kullanımı daha uygundur fakat UB için bu uygulamanın etkisi açık değildir. Bazı çalışmalarda azalmış mastikatör EMG aktivitesi bildirilirken diğerlerinde artış ya da değişiklik olmadığı rapor edilmiştir. Kesin mekanizmaları bilinmediğinden UB üzerine oklüzal splintlerin etkilerinin olmadığı kısa bir raporda bildirilmiştir[3].

"Lokalize Oklüzal İnterferans Splint" ve "Stabilizasyon Splinti" de literatürde bruksizmin tedavisi amacıyla kullanılan diğer splint türleri olarak bildirilmektedir.

Lokalize Oklüzal İnterferens Splint

Bu splint, özellikle TME semptomu olan ya da olmayan diş sıkan ve gıcırdatan hastalarda kullanılır, diğer dişler kapanışta değilken 4 dişin proprioseptif fiberlerine kasıtlı olarak yükleme yapılması için tasarlanmıştır. Böylece parafonksiyon yıldırılmış olur. Splintin diğer etkisi lateral oklüzal gezinme hareketleri sırasında anterior rehberliğin vertikal komponentini artırmaktır. Bu posterior interferansları elimine edebilir. Her bir arktaki iki dişe yükleme için tasarlanmışsa da dişlerde hassasiyet ve hasar bildirilmemiştir[46].

Stabilizasyon Splinti

Aynı zamanda "Taner" ve"Fox" uygulaması, "Michigan" splinti ya da "sentrik ilişki uygulaması" olarak da bilinir. Bu splint geçici ve hareketli ideal oklüzyon sağlar. Statik olarak sentrik oklüzyon, sentrik ilişkide oluşturulur ve dinamik olarak, ön bölgede posterior interferanslardan ayrı anterior rehberlik vardır[47].

İrreversibl Tedavi Yöntemleri:

- **Oklüzal uyumlamalar**

Yalnızca bruksizmin erken aşamalarında kullanılmalıdır. Oklüzal interferansların elimine edilmesi amacıyla selektif mölleme ya da kesim teknikleri kullanılarak uygulanır. Oklüzal uyumlama proflaktik bir yöntemdir. Alışkanlık sürdürüldüğü sürece uygulanması değersizdir[48].

- **Oral rehabilitasyon**

Önemli derecede vertikal boyut kaybı ya da TME hasarı varsa uygulanır. Fizyolojik parametreler üzerine kurulur; Hinge axis, CR, kondil yolları, Bennett hareketi ve oklüzyonun türü. Gerçekleştirilmesi zordur ve bruksizmden kurtulmayı garantilemez[48].

Alternatif Tedavi Yöntemleri:

- **Bruksizmin önlenmesinde tat almaya dayalı yaklaşım**

Bruksizm tedavisinde tada dayalı biyofeedback mekanizmasının kullanılmasıyla yeni ve radikal bir yöntemdir. Yöntemde; çok hoşlanılmayan, güvenilir sıvılar (örn. deniz suyu) küçük plastik kapsüller içine yerleştirilir. Üst ve alt dişler arasında konumlandırılan, özel olarak tasarlanmış dental apareylere sağ ve sol tarafta birer kapsül bağlanır. Aparey ve kapsüller geceleri ya da bruksizmin gerçekleştiği zamanlarda kullanılır. Hasta bruksizme başladığında kapsüller yırtılarak likit ağza akar. Likit hastanın bilinçli olarak dikkatini çeker ve diş sıkma ya da gıcırdatma olayını önler. Bu metodun varyasyonları ve kullanılan aparey bruksizm teşhisi amacıyla da kullanılabilir. Ayrıca bu yöntem uzun dönem kullanıldığında bir kronik bruksizm vakasında başarılı sonuçlar sergilemiştir[49].

- **Vakum önleyici**

Dr. Long'a[50] göre"dişlerin uzun süre gıcırdatılması için intraoral bir vakumun oluşturulup sürdürülme-

si gereklidir". Bu vakumun oluşumunun önlenmesi amacıyla paslanmaz çelik telden basit bir uygulama yapılır. Buna ilaveten iki plastik kamış uyumlanarak basıncın önlenmesi amacıyla iki plastik delikli pul ile birlikte ters döndürülüp yerleştirilir. Bu uygulama uzun süredir devam eden diş gıcırdatma olayının önlenmesi amacıyla kullanılabilir. Diş gıcırdatmayı azaltarak yalnızca kısa süreli nöbetler halindeki bruksizm seyrini değiştirebilir, total bruksizm miktarı aynı kalır[50].

Kaynaklar

1. Manson JD, Eley BM. Outline of Periodontics; Occlusion. 2nd ed., London: Boston Wright, 1983. p. 245-57.
2. American Academy of Orofacial Pain. Guidelines for Assessment, Classification, and Management. Chicago IL: Quintessence, 1996. p. 223–68.
3. Kato T, Thie NM, Montplaisir JY, Lavigne GJ. Bruxism and orofacial movements during sleep. Dent Clin North Am. 2001; 45: 657–84.
4. Okeson JP. Management of Temporomandibular Disorders and Occlusion. 4th ed., St.Louis: Mosby-Year Book, 1998. p. 149–79.
5. Carlsson GE, Egermark I, Magnusson T. Predictors of Bruxism, Other Oral Parafunctions, and Tooth Wear over a 20-year follow up period. J Orofac Pain. 2003; 17: 50–7.
6. Sjöholm T, Lehtinen II, Helenius H. Masseter muscle activity in diagnosed sleep bruxist compared with non-symptomatic controls. J Sleep Res. 1995; 4: 48–55.
7. Kato T, Rompre P, Montplaisir JY, Sessle BJ, Lavigne GJ. Sleep bruxism: An oromotor activity secondary to micro-arousal. J Dent Res. 2001; 80: 1940–4.
8. Bader G, Kampe T, Tagdae T. Body movement during sleep in subjects with long-standing bruxing behavior. Int J Prosthodont. 2000; 13: 327–33.
9. Hublin C, Kaprio J, Partinen M, Koskenvuo M. Sleep bruxism based on self-report in a nationwide twin cohort. J Sleep Res. 1998; 7: 61–7.
10. Lobbezoo F, Lavigne G, Tanguay R, Montplaisir JY. The effect of the catecholamine precursor L-dope on sleep bruxism: A controlled clinical trial. Moy Disord. 1997; 12: 73–8.
11. Lavigne GJ, Soucy J-P, Lobbezoo F, Manzini C, Blanchet PJ, Montplaisir JY. Double blind, crossover, placebo-controlled trial with bromocriptine in patients with sleep bruxism. Clin Neurupharmacol. 2001; 4: 145-9.
12. Lobbezoo F, Soucy JP, Montplaisir J, Lavigne GJ. Striatal D2 receptor binding in sleep bruxism: a controlled study with iodine-123-iodobanzamide and single photon emission computed tomogpaphy. J Dent Res. 1996; 75: 1804–10.
13. Ellison JH, Stanziani P. SSRI-associated nocturnal bruxism in four patients. J Clin Psychiat. 1993; 54: 432–4.
14. Sjöholm TT, Lowe AA, Miyamoto K, Fleetham JA, Ryan CF. Sleep bruxism in patients with sleep-disordered breathing. Arch Oral Biol. 2000; 45: 889–96.
15. Terzano GM, Parrino L, Rosa A, Palomba V, Smerieri A. CAP and arousals in the structural development of sleep: An integrative perspective. Sleep Med. 2002; 3: 221–9.
16. Kato T, Thie NM, Huynh N, Miyawaki S, Lavigne G. Topical review: Sleep Bruxism and the Role of Peripheral Sensory Influences. J Orofac Pain. 2003; 17: 191–213.
17. Reding GR, Rubright WC, Zimmermann SO. Incidence of bruxism. J Dent Res. 1966; 45: 1198–204.
18. Kieser JA, Groeneveld HT. Relationship between juvenile bruxing and craniomandibular dysfunction. J Oral Rehabil. 1998; 25: 662-5.
19. Lavigne GJ, Montplaisir JY: Restless legs syndrome and sleep bruxism: Prevalence and association among Canadians. Sleep. 1994; 17: 739–43.
20. Ohayon MM, Li KK, Guilleminault C. Risk factors for sleep bruxism in the general population. Chest. 2001; 119: 53–61.
21. Rugh JD, Harlan J. Nocturnal bruxism and temporomandibular disorders. Adv Neurol. 1988; 49: 329–341.
22. Attanasio R. An overview of bruxism and its management. Dent Clin North Am. 1997; 41: 229–41.
23. Kryger MH, Roth T, Dement WC (eds). Principles and Practices of Sleep Medicine. 3th ed., Philadelphia: WB Saunders, 2000. p. 773–85.
24. Menapace SE, Rinchuse DJ, Zullo T, et al. The dentofacial morphology of bruxers versus non-bruxers. Angle Orthod. 1994; 64: 43–52.
25. Smyth AG. Botulinum toxin treatment of bilateral masseteric hypertrophy. Br J Oral Maxillofac Surg. 1994; 32: 29–33.
26. Sapiro SM. Tongue indentations as an indicator of clenching. Clin Prevent Dent. 1992; 14: 21–4.
27. Türp JC, Gobetti JP. The cracked tooth sydrome: An elusive diagnosis. J Am Dent Assoc. 1996; 127: 1502–7.
28. Ekfeldt A, Johansson L-A, Isaksson S. Implant-supported overdenture therapy: A retrospective study. Int J Prosthodont. 1997; 10: 366–74.
29. Rawlinson A. Treatment of root and alveolar bone resorption associated with bruxism. Br Dent J. 1991; 170: 445–7.
30. Cooke GH. Reversible pulpitis with etiology of bruxism. J Endodont. 1982; 8: 280–1.
31. Morris HF. Veterans Administration cooperative studies Project No.147: Association of metallic taste with metal ceramic alloys. J Prosthet Dent. 1990; 63: 124–9.
32. Litonjua L, Andreana S, Bush PJ, Cohen RH. Tooth Wear: Attrition, erosion, and abrasion. Quintessence Int. 2003; 34: 435–46.
33. Christensen GJ. Destruction of human teeth. J Am Dent Assoc. 1999; 130: 1229–30.
34. Perl ML. Parafunctional habits, nightguards, and root form implants. Implant Dentistry. 1994; 3: 261–3.
35. Nishimura RD, Beumer J. 3rd, Perri GR, Davodi A . Implants in

the partially edentulous patient: restorative considerations. J Calif Dent Assoc. 1997; 25: 866–71.

36. Rangert B, Krogh PH, Langer B, Van Roekel N. Bending overload and implant fracture. A retrospective clinical analysis. Int J Oral Maxillofac Implants. 1996; 10: 326–34.

37. Schlott WJ. Midface collapse: an overlooked disease. Dent Today. 1997; 16: 54–7.

38. Gelb H. New concepts in Craniomandibular and Chronic Pain Management. Mosby-Wolfe; 1994. p. 227.

39. Mandel L, Tharakan M. Treatment of unilateral masseteric hypertrophy with botulinum toxin: case report. J Oral Maxillofac Surg. 1999; 57: 1017–9.

40. Mehta N. Muscular Disorders. In; Kaplan AS, Assael LA. Temporomandibular Disorders. Philadelphia: Saunders; 1992. p. 118–41.

41. Gray RJM, Davies SJ, Quayle AA. A Clinical Guide to Temporomandibular Disorders. Br Dent J. 1995. p. 18.

42. Israel HA, Diamond B, Saed-Nejad F, Ratcliffe A. The relationship between parafunctional masticatory activity and arthroscopically diagnosed temporomandibular joint pathology. J Oral Maxillofac Surg. 1999; 57: 1034–9.

43. Yengin E. Temporomandibular Rahatsızlıklarda Teşhis ve Tedavi. 1st ed., İstanbul: İÜ Diş Hek FakYayın. 2000. p. 214–6.

44. Okeson JP. Management of Temporomandibular Disorders and Occlusion. 4th ed., St.Louis: Mosby-Year Book, 1998. p. 391–411.

45. NTI Clenching Suppression System. www.drjimboyd.com/contraindications. 26.5.2004.

46. Gray RJ, Davies SJ, Quayle AA. A Clinical Approach to Temporomandibular Disorders. 6. Splint Therapy. Br Dent J. 1994; 177: 135–42.

47. Gray RJ, Davies SJ, Quayle AA. A Clinical Approach to Temporomandibular Disorders. 4. Examination of Articulatory System: Occlusion. Br Dent J. 1994; 177: 63–8.

48. Bruxism. www.odontocat.com/specialties/bruxism.26.5.2004.

49. Nissani M. Can taste aversion prevent bruxism? Appl Psychophysiol Biofeedback. 2000; 25: 43–54.

50. Long JH. Jr. A device to prevent jaw clenching. J Prosthet Dent. 1998; 79: 353–4.

İletişim adresi:
Yrd.Doç.Dr. Ahmet Umut GÜLER
Ondokuz Mayıs Üniversitesi
Diş Hekimliği Fakültesi
Protetik Diş Tedavisi Anabilim Dalı
55139, Kurupelit, SAMSUN

Tel.: 0362 312 19 19 - 3686
Fax: 0362 457 60 32
e-mail: auguler@omu.edu.tr

Ondokuz Mayıs Üniversitesi Diş Hekimliği Fakültesi Dergisi

YAYIN KURALLARI

Ondokuz Mayıs Üniversitesi Diş Hekimliği Fakültesi Dergisi, Ondokuz Mayıs Üniversitesi Diş Hekimliği Fakültesi'nin bilimsel yayın organıdır. Bu dergide diş hekimliği alanındaki özgün, bilimsel araştırmalar, olgu sunumları, derlemeler, editöre mektuplar, teknik raporlar, haber ve yorumlar Türkçe olarak yayınlanır.

Ondokuz Mayıs Üniversitesi Diş Hekimliği Fakültesi Dergisi'nde basılan tüm yayınların yayın hakkı Ondokuz Mayıs Üniversitesi Diş Hekimliği Fakültesi Yayın Kurulu'na aittir.

Ondokuz Mayıs Üniversitesi Diş Hekimliği Fakültesi Dergisi yılda üç sayı olarak yayınlanır ve üç sayıda bir cilt tamamlanır. Dergimizin kısaltılmış adı *Ondokuz Mayis Univ Dis Hekim Fak Derg'dir.*

Bu dergide yayınlanmak için gönderilen makaleler daha önceden yayınlanmamış olması şartı ile kabul edilir.

Makaleler yayın kurulunun benimsediği yayın kurallarına uygunluğu açısından gözden geçirilir, hakem değerlendirmesi öncesi yazar(lar)dan makalede kısaltma ve düzeltmeler istenebilir.

Makale Yapısı

Araştırma ve derlemeler 15, olgu sunumları 5 sayfayı (özet, kaynaklar, tablo, şekil ve resimler hariç) geçmemelidir. Bir orijinal ve iki kopya (Özgün Araştırmalar için bir orijinal ve üç kopya) halinde hazırlanan makale A4 boyutunda kağıda, sayfanın bir yüzüne iki satır aralıkla yazılmalıdır. Sayfanın tüm kenarlarında 2 cm boşluk bırakılmalıdır. Yazı karakteri 12 punto Times New Roman olmalıdır. Sayfa numaraları sayfanın altında ortada yer almalı ve kapak sayfasına numara yazılmamalıdır. Makale içinde kullanılan kısaltmalar uluslararası birim sistemi esas alınarak yapılmalıdır. Yayın içinde geçen dişlerin numaralandırılmasında FDI notasyon sistemi kullanılmalıdır. Mikroorganizma adları evrensel kural gereği cins ve tür adı ile birlikte yazılırken latince ve italik yazılmalıdır. Örneğin ilk geçtiğinde tam olarak *Streptococcus mutans* şeklinde ve sonraki geçişlerinde *S. mutans* şeklinde cins adının ilk harfinden sonra nokta ve küçük harfle başlayan tür adıyla yazılır. Cins ve tür adı yazılmayıp tek başına cins adıyla söz edildiğinde Türkçe olarak ve baş harfinin büyük olmasına da gerek olmaksızın okunduğu gibi yazılır. Örneğin streptokoklar gibi.

Makalenin düzeni. Makale aşağıda belirtilen düzen içerisinde olmalıdır.

1. **BAŞLIK SAYFASI.** Bu sayfada makalenin içeriğine uygun kısa ve açık ifadeli Türkçe ve İngilizce başlık, yazar(lar)ın akademik unvan(lar)ı, adları ve soyadları başlığın alt ve ortasına konmalıdır. Yazarların çalıştıkları kurumların adları, soyadının sonuna konulacak semboller (uluslararası sembol sistemine göre *, †, ‡, ††, #, §, ¶, **, vb) birinci sayfanın (başlık sayfası) altında not edilmelidir. Makale ile ilgili olarak yazışmaların yapılacağı yazarın adres, telefon, faks numarası ve e-mail adresi belirtilmelidir. Başlık sayfasına beş kelimeyi geçmeyecek şekilde kısa bir başlık da yazılmalıdır. Çalışma, herhangi bir bilimsel toplantıda sunulmuşsa, bilimsel etkinliğin adı, tarihi, yeri ve sunum şekli, ayrıca bir kurum veya kuruluş tarafından desteklendiyse belirtilmelidir. Gönderilecek olan iki kopyada (Özgün Araştırmalar için üç kopyada) başlık sayfasında sadece makalenin adı olmalı, metin içerisinde yer alan yazar ve kurum adları silinmelidir.
2. **ÖZET.** Ayrı sayfalarda olmak üzere Türkçe ve İngilizce olarak hazırlanmalı, 200 sözcükten fazla olmamalıdır. Türkçe özet Amaç, Gereç (Birey) ve Yöntem, Bulgular ve Sonuç; İngilizce özet (Abstract) 'Aim', 'Material (Subjects) and Methods', 'Results' ve 'Conclusion' bölümlerinden oluşmalı ve bu bölümler paragraf başlarında koyu yazı ile belirtilmelidir. Olgu sunumu ve derlemelerin özetlerinde bu bölümlerin olmasına gerek yoktur. Türkçe ve İngilizce özetlerin altına en fazla beş anahtar sözcük "Dental Index" ve "Index Medicus"a uygun olarak yazılmalıdır.
3. **GİRİŞ.** Bu bölümde çalışmanın neden veya ne için yapıldığı ve çalışmanın amacının ne olduğu sorularına açık yanıtlar verilmelidir.
4. **GEREÇ (veya BİREY) VE YÖNTEM.** Bu bölümde çalışmanın gereç ve yöntemi tanımlanmalı, deneysel düzenek ve istatistiksel yöntem açık olarak anlatılmalıdır. Kullanılan ilaç ve kimyasal ajanların etken maddesi metinde, ticari isimleri ve üretici firma adı parantez içinde belirtilmelidir.
5. **BULGULAR.** Bu bölümde, elde edilen bulgular açık ve kısa bir şekilde sunulmalıdır. Bu amaçla tablo, grafik, şekil ve resimler kullanılabilir.
6. **TARTIŞMA.** Bu bölümde, giriş bölümünün tekrarı yapılmadan ve çok fazla kısaltma kullanmadan, bulguların önemi belirtilmelidir.
7. **SONUÇ(LAR).** Bu bölümde çalışmanın sonuçları verilmelidir.
8. **TEŞEKKÜR YAZISI.** Gerekli görüldüğü durumlarda yazılır.
9. **KAYNAKLAR.** Kaynaklar makalede geçiş sırasına göre numaralandırılmalı ve metin içerisinde aldığı numaraya göre kaynak listesinde gösterilmelidir. Kaynak listesi ayrı bir sayfada olmalıdır. Metin içerisinde kaynaklara atıf yapılıp yapılmadığına ve kaynak numarasının metin içerisindeki sıralama ile aynı olup olmadığına dikkat edilmelidir. Kaynak numarası atıf yapıldığı yerde üst simge olarak verilmelidir.

   Yazar ad sayısı altı veya daha az ise tüm adlar yazılmalı fakat altı taneden fazla ise ilk üç yazar adı yazılmalı ve Türkçe yazılarda "ve ark.", İngilizce yazılarda "et al." kısaltması kullanılmalıdır.

   Kaynakların yazımında şu kurallara dikkat edilmelidir:

   Dergiler: Yazar(lar)ın soyadı, ad(lar)ının ilk harfi, makale adı, dergi adı ("Index Medicus"ta verilen listeye göre kısaltılmalıdır), yılı, cilt numarası, ilk ve son sayfa numarası yazılmalıdır.

   Köprülü H, Gürgan S, Önen A. Marginal seal of a resin-modified glass-ionomer restorative material: an investigation of placement techniques. Quintessence Int. 1995 Oct; 26: 729-32.

   Kitaplar: Yazar(lar)ın soyadı, ad(lar)ının ilk harfi, kitabın adı, kaçıncı baskı olduğu, yayınlandığı yer, yayınevi, yıl, ilk ve son sayfa numarası yazılmalıdır.

   Dayangaç B. Kompozit Rezin Restorasyonlar. Ankara: Güneş Kitabevi; 2000, 59-73.

*** Yayın kurallarındaki bundan sonraki değişiklikler koyu karakterle belirtilecektir.**

Kitap bölümü: İlgili bölüm yazar(lar)ının soyadı, ad(lar)ının ilk harfi, ilgili bölüm adı, editörün (editörlerin) soyadı, ad(lar)ının ilk harfi, kitabın adı, yayınlandığı yer, yayınevi, yıl, ilk ve son sayfa numarası yazılmalıdır.

Bayne SC, Taylor DF. Dental materials. In: Sturdevant CM, Roberson TM, Heymann HO, Sturdevant JR, editors. The art and science of operative dentistry. 3st ed., St. Louis: Mosby-Year Book. Inc, 1995. p. 206-87.

Tezler: Tez sahibinin adı, tezin adı, yapıldığı kurum, yer, yıl ve tezin niteliği.

Sevilmiş HH. Değişik restoratif materyallerin farklı solusyonlarda bekletilmelerinin mikrosertlikleri üzerine etkileri ve su emilimi özellikleri. Ondokuz Mayıs Üniversitesi Sağlık Bilimleri Enstitüsü, Samsun, 2003, Doktora Tezi.

Online kaynaklar: Online kaynak gösteriminde konu başlığı, site adresi ve erişim tarihi belirtilmelidir.

10. **TABLOLAR.** Makale içindeki geçiş sıralarına göre Romen rakamı ile numaralandırılmalıdır. Metin içerisinde de yerleri belirtilmelidir. Her tablo ayrı bir sayfaya yazılmalı, her biri ayrı bir başlık taşımalıdır. Tablolar tek başlarına anlamlı olmalı ve metni tekrarlamamalıdır. Daha önce yayınlanmış olan bilgi veya tabloların kaynağı, ilgili tablonun altına iliştirilen bir dip not ile belirtilmelidir. Tablolar, makale ile birlikte disket içerisinde yer almalıdır.

11. **RESİM VE ŞEKİL ALT YAZILARI.** Resim ve şekiller metinde geçiş sırasına göre rakamla numaralandırılmalıdır. Metin içerisinde de yerleri belirtilmelidir. Her resim ve/veya şekil ayrı bir sayfada olmalıdır. Resim ve şekil alt yazıları makalenin sonunda ayrı bir sayfada verilmelidir. Resim ve şekil alt yazıları kısa olmalı, metni tekrar etmemeli ve açıklayıcı olmalıdır. Resim veya şekillerde kullanılan sayı, sembol ve harflerin anlamı açık bir şekilde belirtilmelidir.

Resim ve şekiller: Resimler net ve parlak fotoğraf kağıdına üçer adet basılmış olmalıdır. Resimler en az 7.5x10 cm., en fazla 12.5x17.5 cm. boyutlarında olmalıdır. Şekiller beyaz kağıda veya aydıngere siyah çizim şeklinde olmalıdır. İyi basılmış olmak kaydı ile bilgisayar çıktıları (laser-jet) kabul edilir. Histolojik kesit fotoğraflarında büyütme ve boyama tekniği belirtilmelidir. Resim veya şekil üzerindeki yazılar uygun boyutta ve şablon, letraset veya bilgisayar ile yazılmalıdır. Resim ve şekillerin arkasına yapıştırılan kağıtlara ("post it" gibi), makalenin adı resimlerin numarası, yazılmalı, ve üst kısım ok işareti ile belirtilmelidir.

Olgu Sunumları

Olgu sunumları kısa bir giriş, olgu veya olguların sunumu; teşhis, etyoloji, tedavi planı, tedavi seyri, sonuç ve tartışma bölümlerini içermelidir. Olgu sunumlarında; olgunun seyrek oluşu, alışılmışın dışında olması ya da mevcut Dişhekimliği bilgilerine katkı sağlayacak veya yeni bir görüş getirecek nitelikte olması şartı aranır.

Etik

İnsan ve hayvan çalışmaları ile olgu sunumlarında, Helsinki Bildirgesine göre kabul edilmiş etik kurallara uyulmasına özen gösterilmelidir. Aydınlatılmış onam formunda onayı bulunmayan hastaların fotoğraflarında gözler bantlanmalıdır.

Yayın Hakkı

Makalede adı geçen tüm yazarlar telif hakları ile ilgili olarak aşağıda mevcut olan formu imzalamalıdırlar.

Ondokuz Mayıs Üniversitesi Dişhekimliği Fakültesi Dergisi editörden yazılı izin alınmadan ve kaynak gösterilmeden kısmen veya tamamen kopya edilemez, fotokopi, teksir, baskı ve diğer yollarla çoğaltılamaz.

Yayınlanan makale ve reklamlardaki fikir, görüş ve sonuçlar yazar(lar)a veya firmaya ait olup, Yayın Kurulunun düşüncelerini yansıtmaz.

Dergi ile ilgili her hususta editöre başvurulmalıdır. Yazılarla ilgili eleştiriler yazar(lar)a hitaben yazılmalıdır.

Bilgisayar Disketi

Makalenin yayına kabul edilmesini takiben makalenin son halinin diskete (IBM-Microsoft Word) kaydedilmiş olarak, bir basılı kopya ile birlikte editöre yollanması gereklidir. Disketin üzerine yazarların adları, makale başlığı ve yazım programı belirtilmelidir

Kontrol Listesi

Makalenizi göndermeden evvel aşağıda belirtilen listeyi kontrol ediniz.

1. Editöre başvuru formunun tüm yazarlar tarafından imzalanmış bir örneği
2. Makalenin üç adet örneği (biri orijinal, ikisi Fotokopi) Özgün Araştırmalar için dört adet örneği (bir orijinal ve üç fotokopi)
3. Başlık Sayfası
   a. Makalenin başlığı (Türkçe ve İngilizce)
   b. Yazar(lar)ın akademik unvan(lar)ı ve ad(lar)ı, görev(ler)i ve kurum(lar)ı, iletişim adresi.
   c. Kısa başlik (beş sözcüğü geçmeyecek şekilde)
   d. İki kopyadaki (Özgün Araştırmalar için üç kopyadaki) başlık sayfasında sadece makalenin adı olmalıdır.
4. Özet:
   Türkçe ve İngilizce özet ve en fazla beş anahtar sözcük olmalıdır.
5. Metin
   a. Araştırma makaleleri: giriş, gereç (veya birey) ve yöntem, bulgular, tartışma ve sonuçlar varsa teşekkür yazısı olmalıdır.
   b. Olgu sunumları: giriş, olgu veya olguların sunumu ve tartışma
6. Kaynaklar (ayrı bir sayfaya)
7. Tablolar (ayrı bir sayfaya)
8. Resim ve şekil alt yazıları (ayrı bir sayfaya)
9. Resim ve/veya şekiller (orijinal üç set) (Özgün Araştırmalar için dört set)

İLETİŞİM ADRESİ

Ondokuz Mayıs Üniversitesi Diş Hekimliği Fakültesi
Dergi Sekreterliği, 55139, Kurupelit, Samsun
Tel : 0 362 312 19 19 - 3049
Fax: 0 362 457 60 32
dis_dergi@omu.edu.tr

MÖLLER DENTA 300

DİŞ AMELİYAT MİKROSKOBU

Möller Wedel firmasının üretmiş olduğu Denta 300 model dental ameliyat mikroskobu isminden de anlaşıldığı gibi sadece amacına özel üretilmiş, dünyanın ilk ve tek profesyonel diş ameliyat mikroskobudur. Mikroskobun kullanım ergonomisi, dizaynı ve teknik özellikleri tamamen dental uygulamalara yönelik tasarlanmıştır. Bu nedenle diğer branşlar için üretilmiş olup dental alanda teklif edilmekte olan tüm diğer mikroskoplardan ayrılmaktadır. Möller Wedel firmasının tüm ürünlerinde olduğu gibi mükemmel bir optik sisteme sahiptir. İstenilen açırlada bükülebilen ve mikroskobun pozisyonunu bozmadan yanal açılandırma imkanına sahip binoküler tüpü bulunmaktadır. Hassas fokus ayarlı ve beş kademeli büyütme sistemli bir optik donanıma sahiptir. Yine optik yolu üzerinde bulunan sarı filtresi ile kullanılan dolgu malzemelerinin istenmeyen ani sertleşmelerini, yeşil filtresi ile de kanamalı durumlarda göz alıcı kırmızı yansımayı engellemektedir. Optik yolunda bulunan üçüncü bir diyafram sayesinde hiç bir ışık kaybı olmaksızın ve herhangi bir ışık ayırıcı veya kamera ataçmanı kullanmaksızın gerçek bir üçüncü göz olarak takılabilecek bir video kameraya optik çıkış sağlamaktadır. 150 Watt'lık halojen aydınlatması, ışık diyafram ayarı ve özellikle üst veya alt çene üzerindeki tüm bölgelere ulaşabilmek üzere tasarlanmış dizaynı ile ideal bir kullanım sunmaktadır.



OPTOMES

OPTOMES TEKNOLOJİK SİSTEMLER LTD. ŞTİ.
BİLGİ İÇİN;
(312) 212 11 13
(216) 456 39 59
info@optomes.com.tr
www.optomes.com.tr

Precise treatment of root canals

Photos: Dr. Clemens Bargholz, Hamburg

PROTAPER™

- Zor, kalsifiye, keskin eğimli kanallar için geliştirilmiş en son NiTi aletler.
- Kontrolü size veriyorlar!

Hüner elinizde

Endodontide titizliğin ve yaratıcılığın lideri basarılı kanal tedavisinin sanatsal yönünü sunar.

***Çok taperlanma, esnekliğin ve kesme etkinliğinin artmasına, stressin azalmasına neden olur.**

***Uzun ve eğri kanallar üç yada dört eğe ile tamamlanır.**

*** Daha az alet daha kısa çalışma zamanı**



***Farklı ve degisken taperlar**

***Etkin kesme**

***Basit ve güvenli**

DENTSPLY Türkiye Tel:0216 445 76 48 (Pbx) Fax: 0216 445 76 96

19 Mayıs Mah. Sümer Sok. Zitaş Blokları C:1 Blok Kat: 4/11 Kozyatağı Istanbul

Bölge Satış Bayi:MAHYA DİŞ DEPOSU DENTAL MARKET

İstiklal Cad. İstiklal Apt. No:24/1 Samsun

Tel: 0362 433 01 42 Faks: 0362 435 11 44

DENTSPLY MAILLEFER

GÖRKEM MEDİKAL
TIBBİ MALZEMELER TİC.

straumann

The new synOcta® 1.5 screw-retained

For transocclusal screw-retained crowns, bridges and bars.

Graft Çeşitleri

Emdogain Pref-Gel
Allomatrix Injectable Putty
Grafton Putty
Membran

Gazi Cad. Mecidiye Çarşısı No: 64 Kat: 2
Tel.: 0362 420 00 58 - 435 75 31
Fax: 435 75 36 **SAMSUN**

TELEFON DEĞİŞİKLİĞİ

ÜNİVERSİTEMİZ

KURUPELİT KAMPÜSÜNÜN

0362. 457 60 00 olan

TELEFON NUMARASI

0362. **312 19 19**

olarak değişmiştir.